


ciw

WORLD

CHALLENGES & INNOVATIONS IN VASCULAR WORLD

31 MARS **2026**
1^{ER} AVRIL


MÉRIDIEN ÉTOILE
PARIS



CIV
WORLD
CHALLENGES & INNOVATIONS IN VASCULAR WORLD

31 MARS
1^{ER} AVRIL **2026**

MÉRIDIEN ÉTOILE
PARIS



TVP aigue: Thrombolyse pharmaco-mécanique


Dr Eloi VARIN – Radiologue interventionnel

CHU Pitié Salpêtrière




CIV
WORLD
CHALLENGES & INNOVATIONS IN VASCULAR WORLD

Conflits et liens d'intérêts



Je n'ai aucun conflit d'intérêt potentiel à déclarer

Traitement endovasculaire dans la TVP aigue

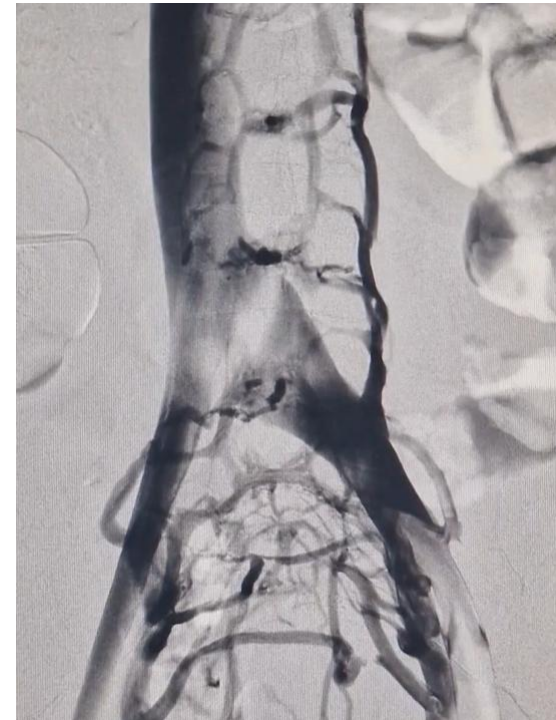

Objectif: Limiter l'installation du syndrome post-phlébitique


Indications:

- **TVP ilio-fémorale étendue symptomatique**
- **Aigue < 3 semaines**
- S'aggravant sous anticoagulation curative
- Volontiers en amont d'un obstacle (May-Thurner-Cockett)

Méthode: **Décaillotage** +/- Angioplastie-Stenting



La difficulté: décailloter



Techniques et limites:

↳ Thrombolyse intra-veineuse : **hémorragique et peu efficace**

↳ Thrombectomie chirurgicale: **invasive**

↳ Thrombolyse in-situ (CDT) : **efficace mais hémorragique**


↳ Thrombo-aspiration efficace mais :

- **chronophage (charge thrombotique)**

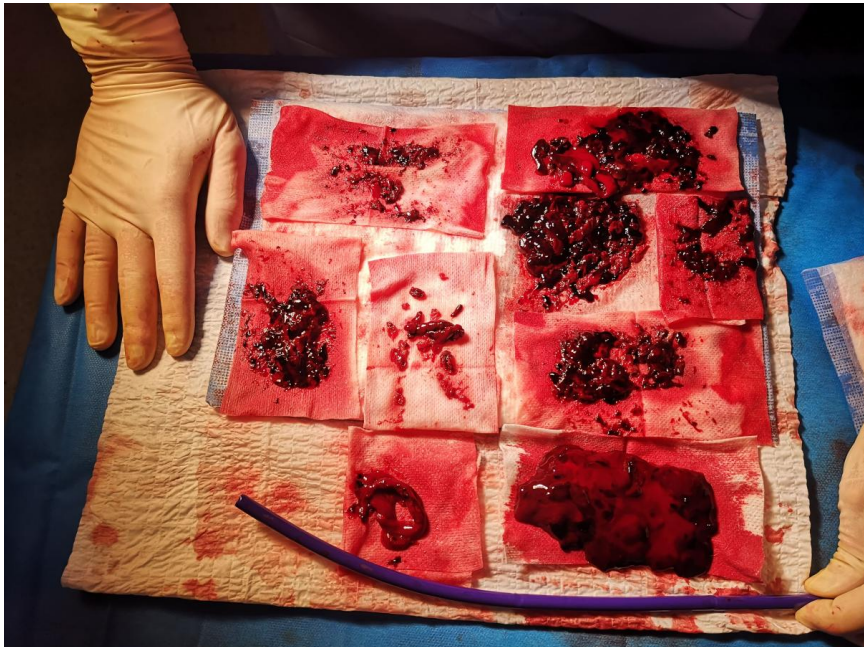
- **parfois incomplète (vx de large calibre, thrombus marginé et/ou adhérent)**

- **déplétion sanguine**

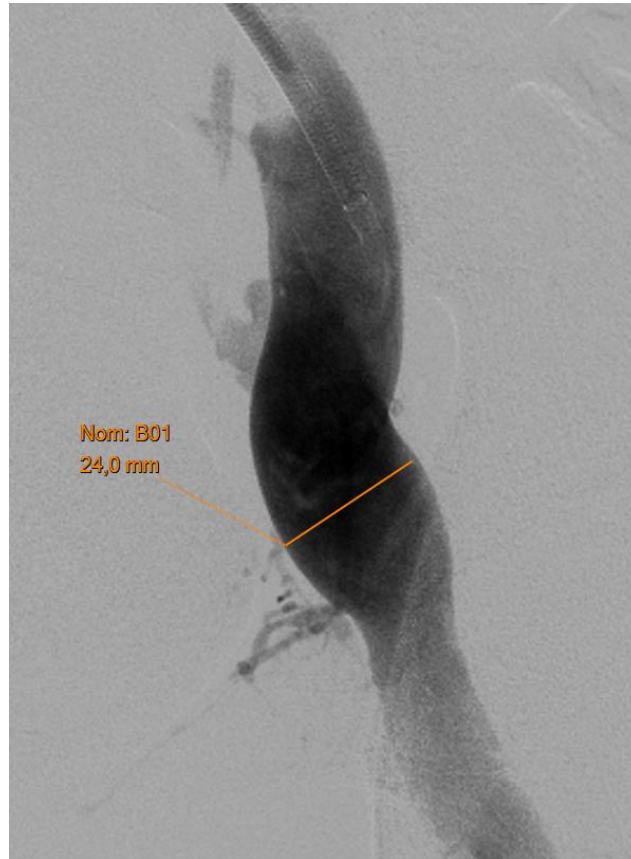
La difficulté: décailloter



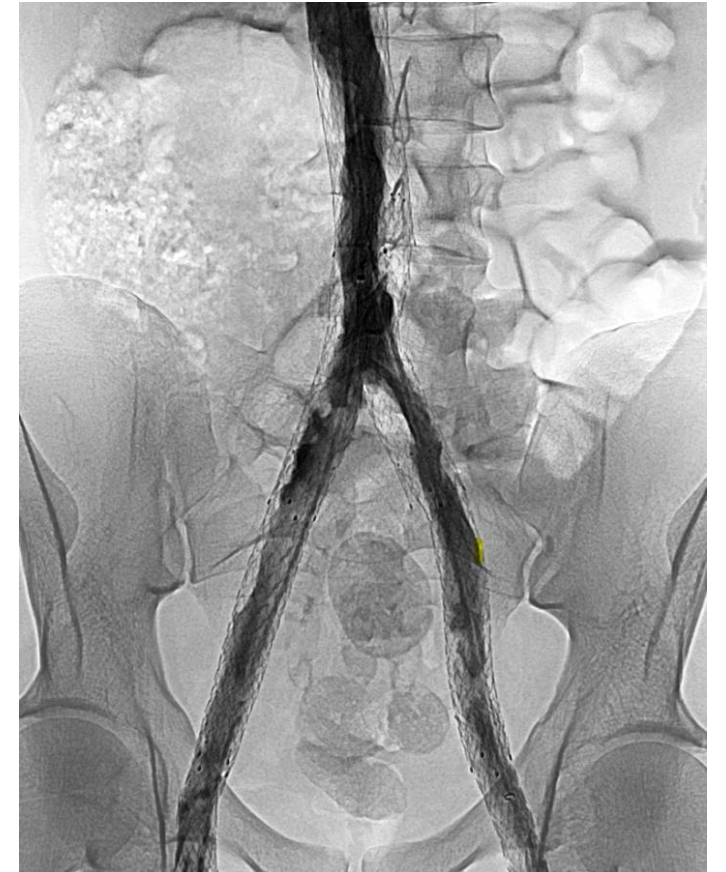
Charge thrombotique



Large diamètre



Thrombi marginés

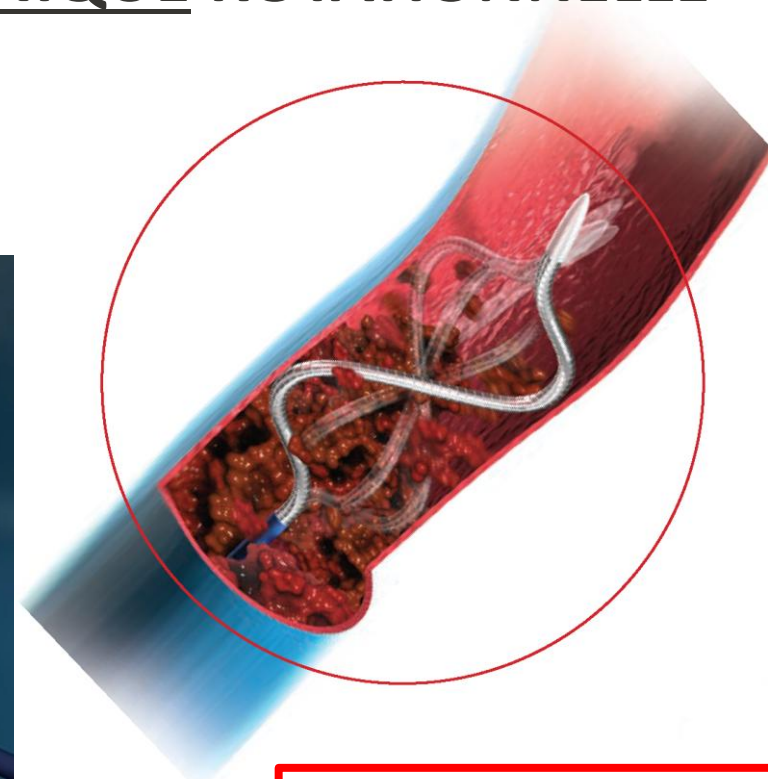
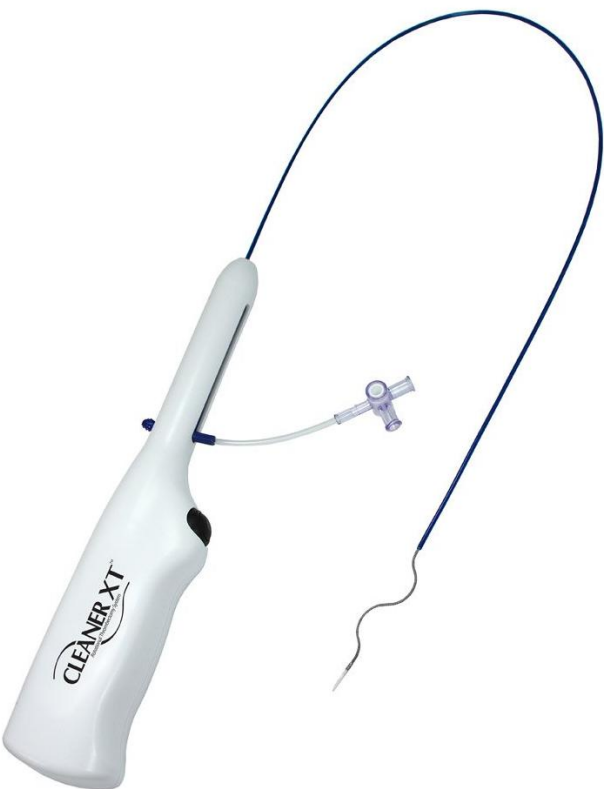


Thrombolyse pharmaco-mécanique



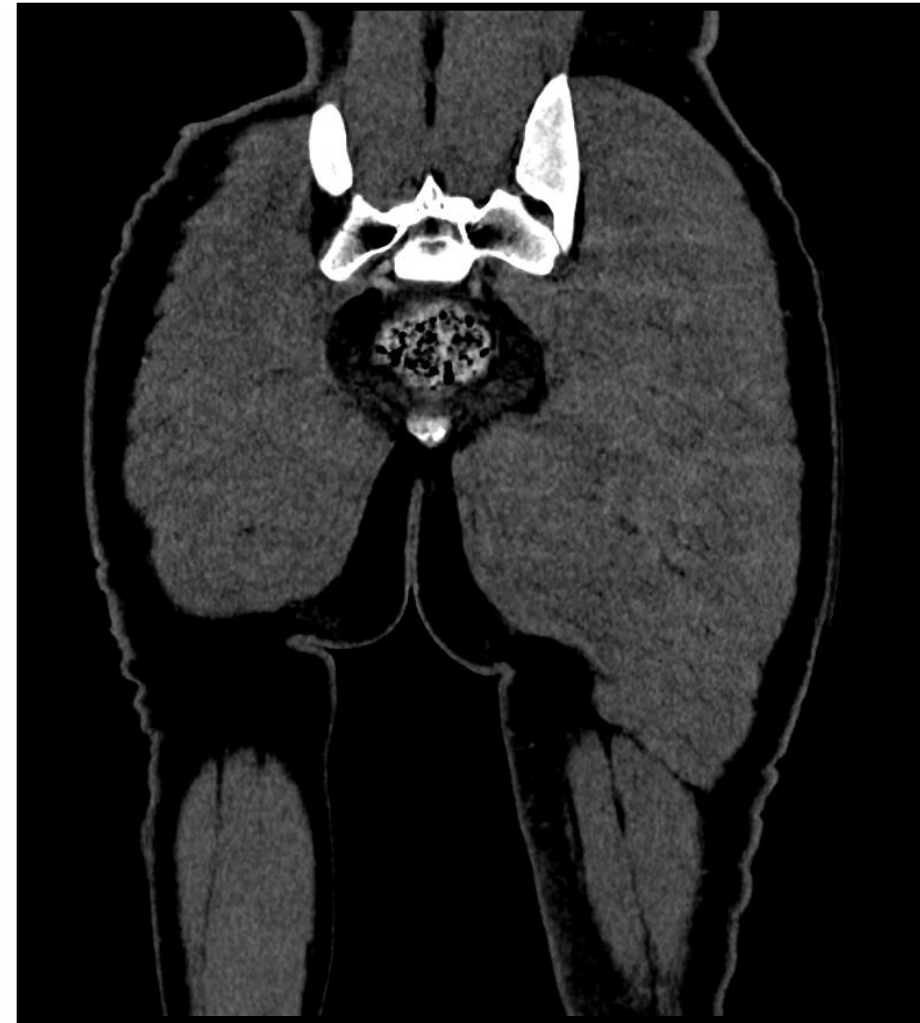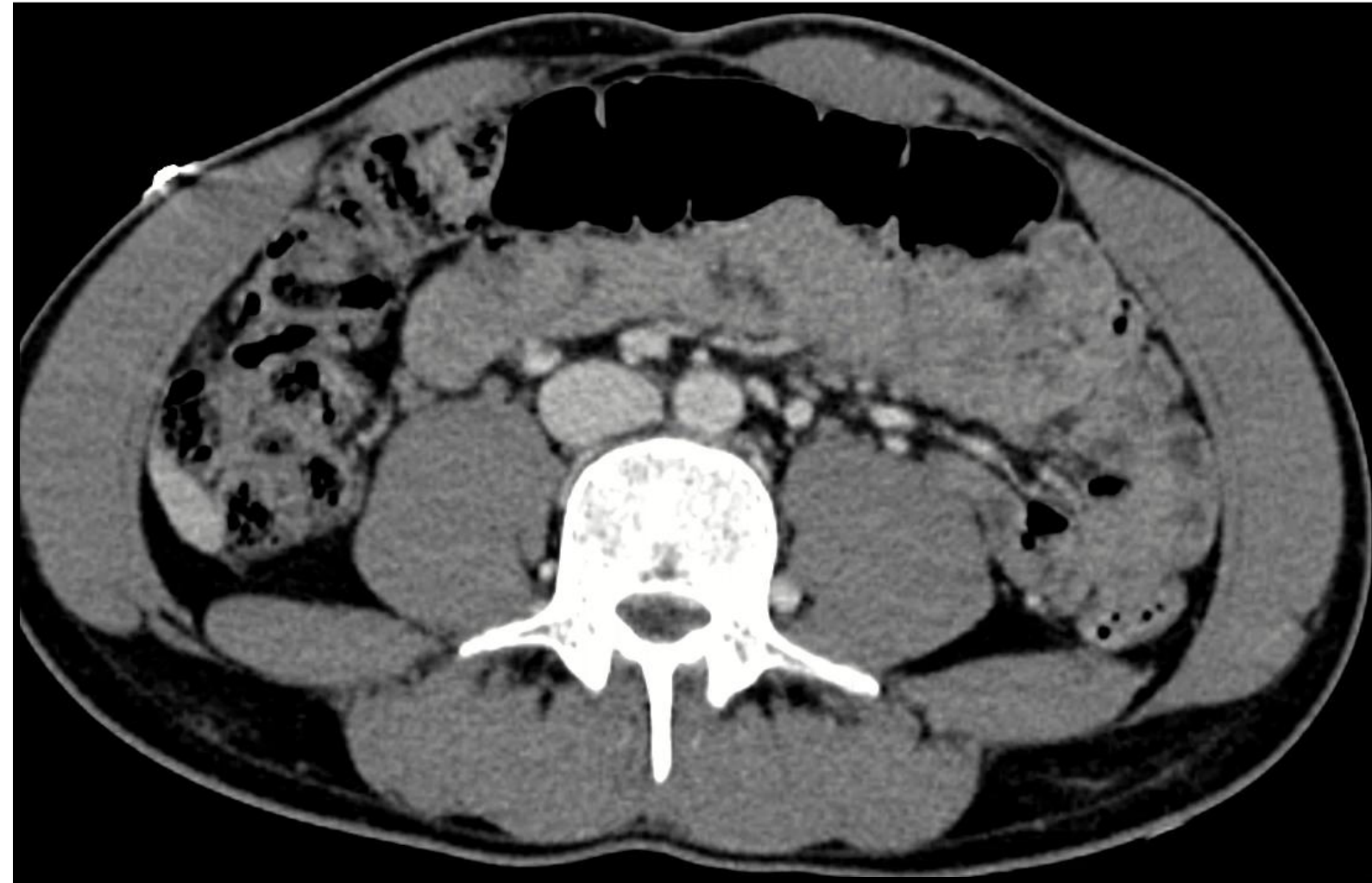
Systèmes CLEANER XT® et CLEANER 15®

PHARMACOLYSE IN-SITU + THROMBOLYSE MECANIQUE ROTATIONNELLE

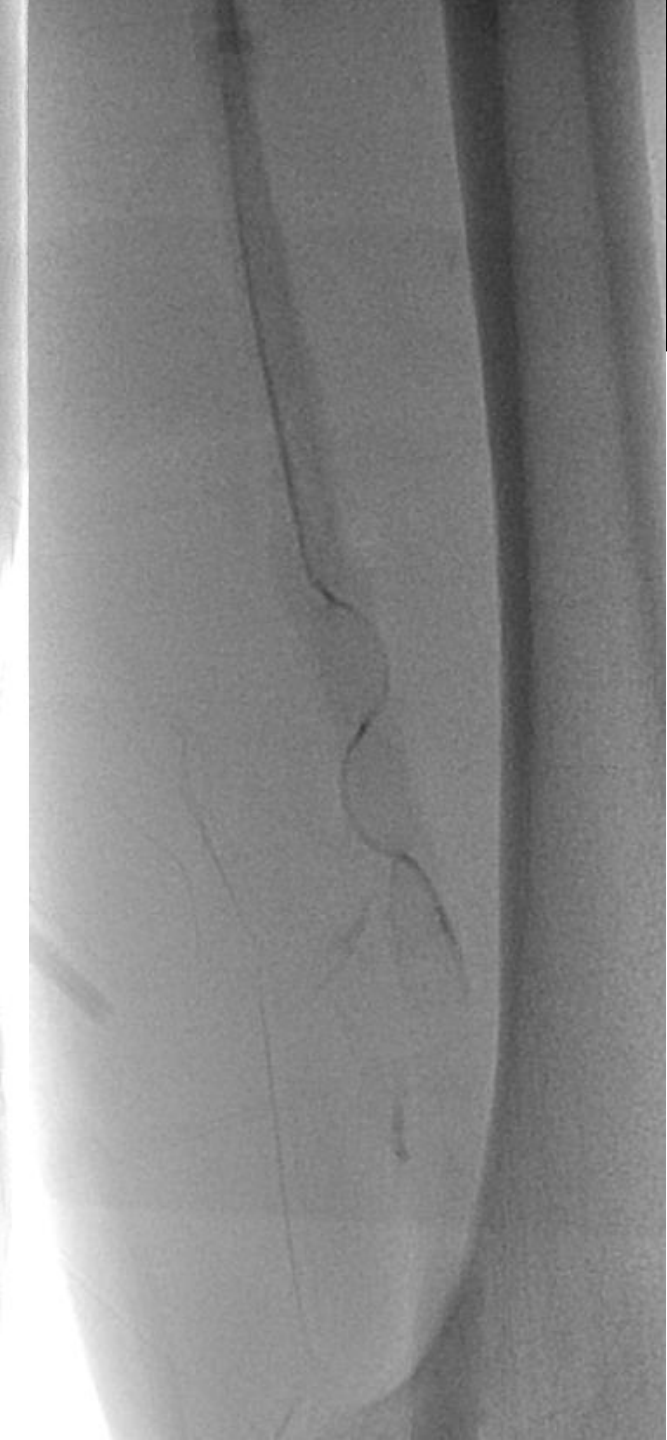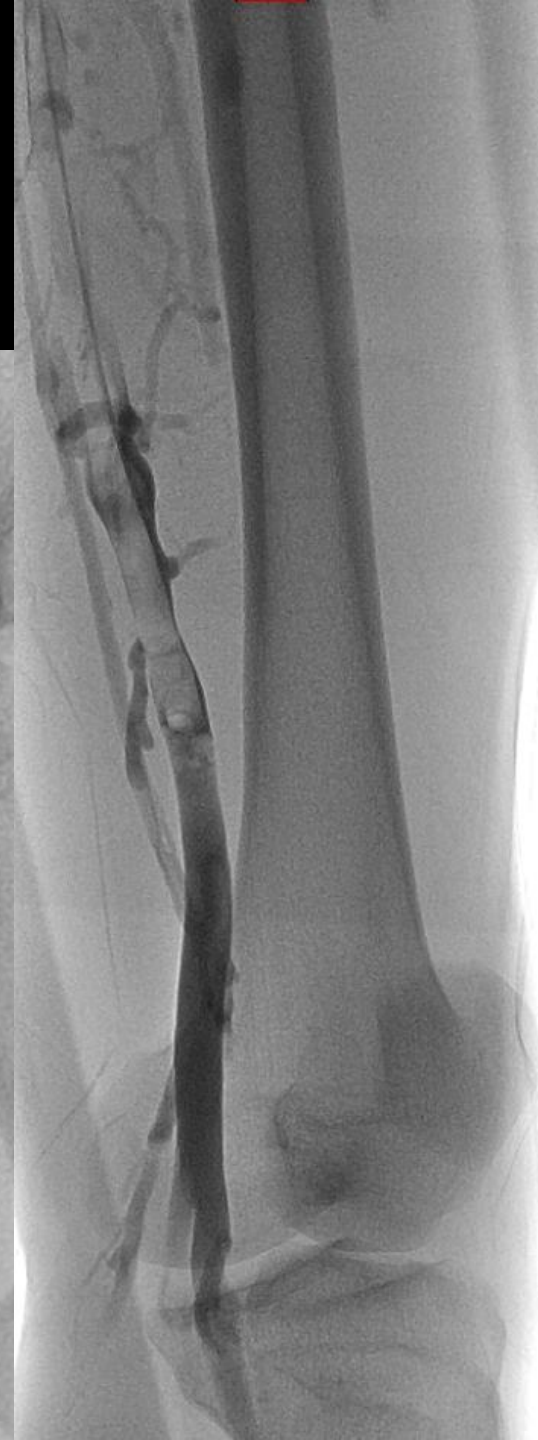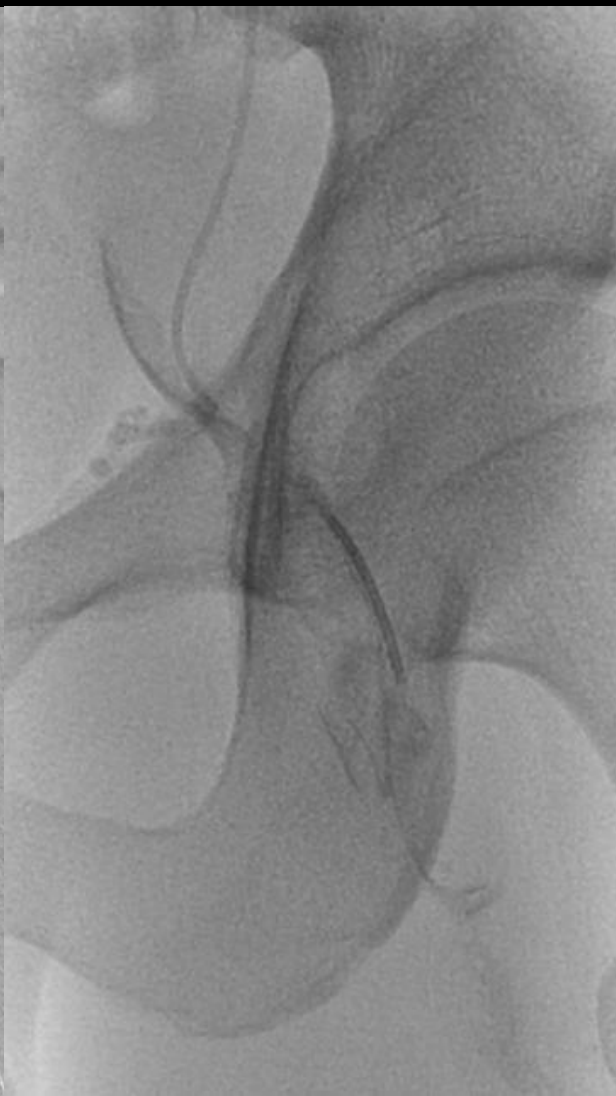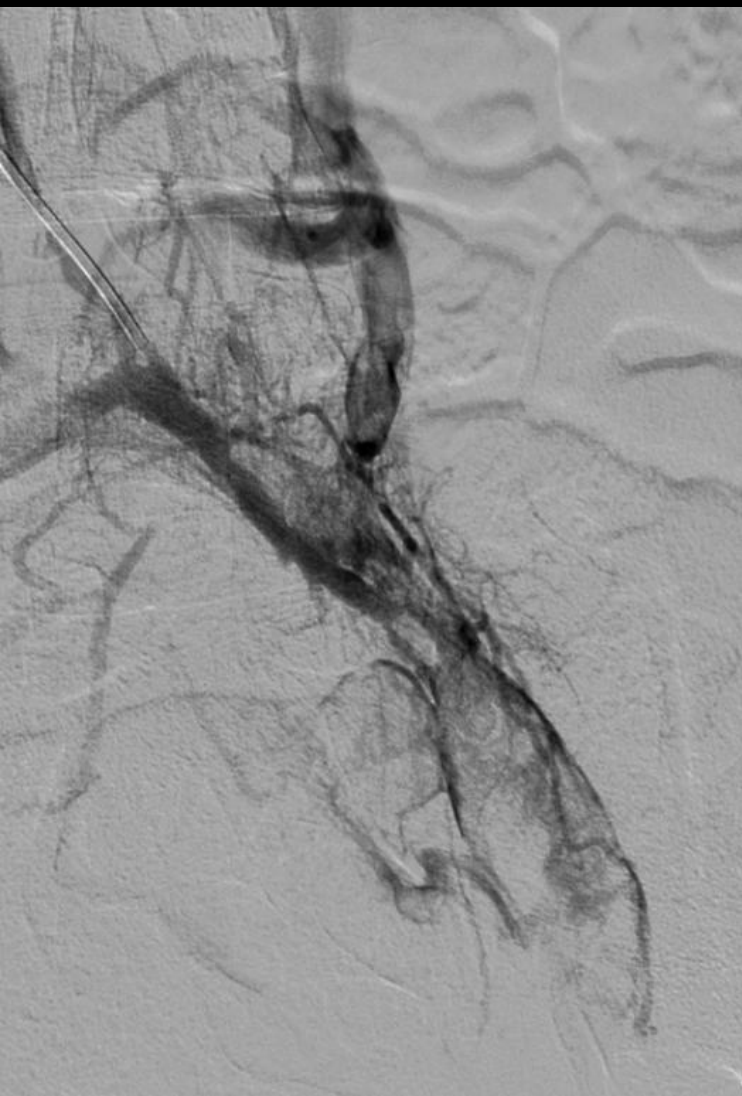



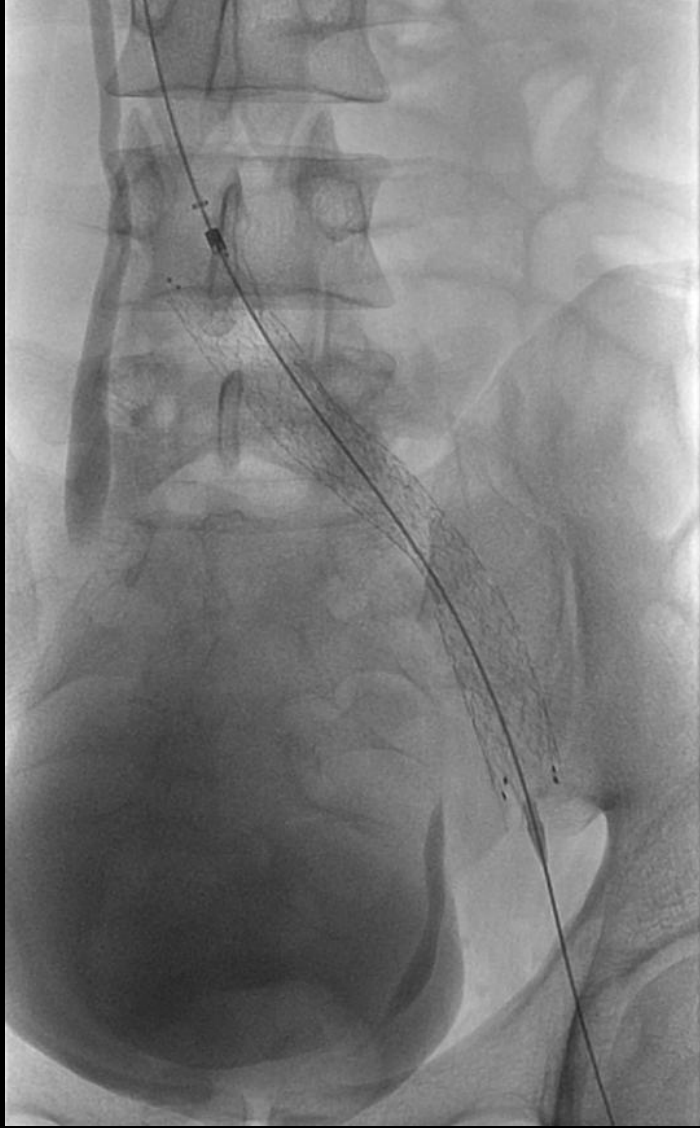
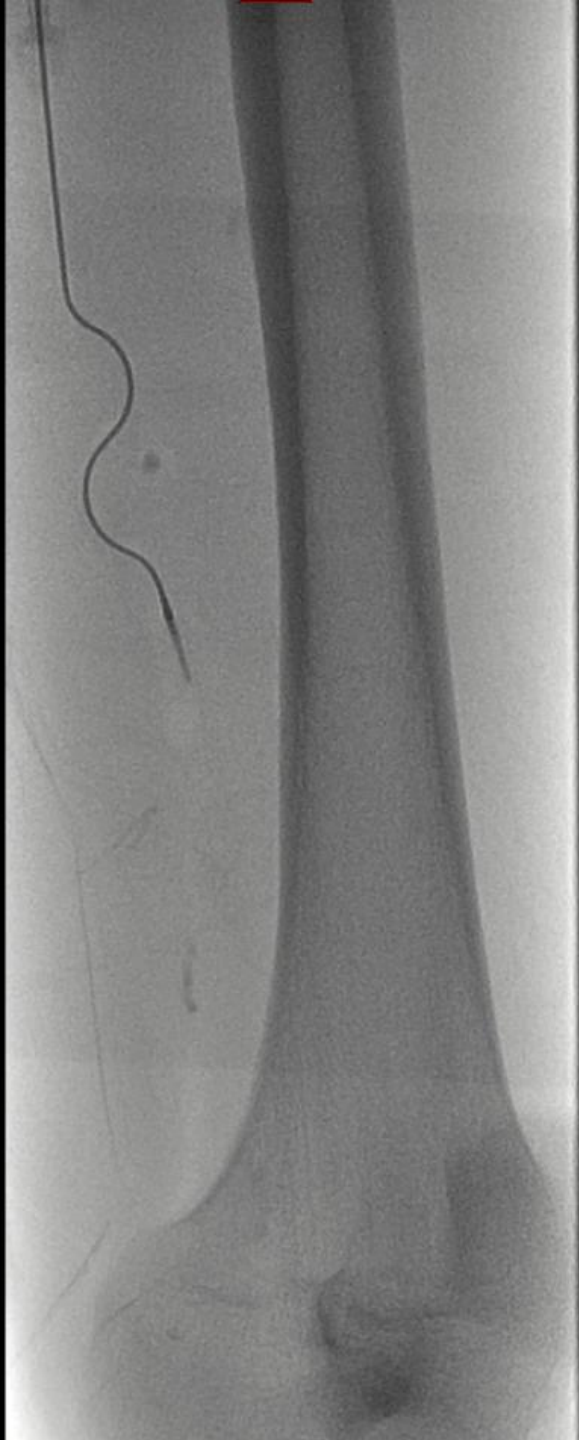Puis thrombospiration

♂27ans – J11 May-Thurner thrombosé
+ Embolie pulmonaire

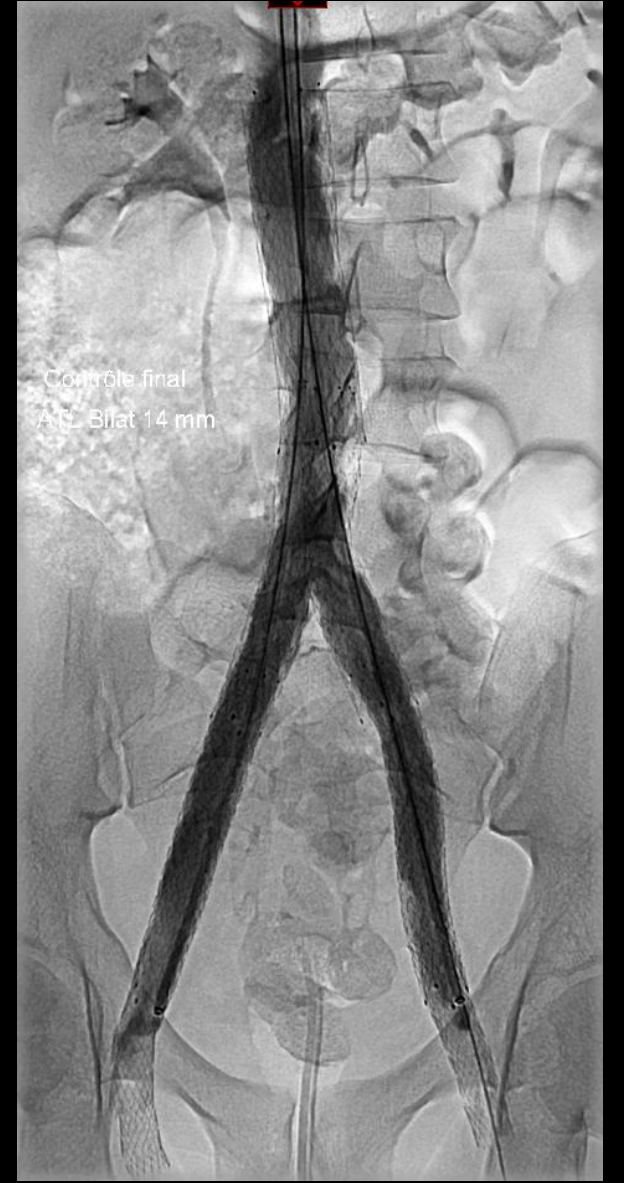
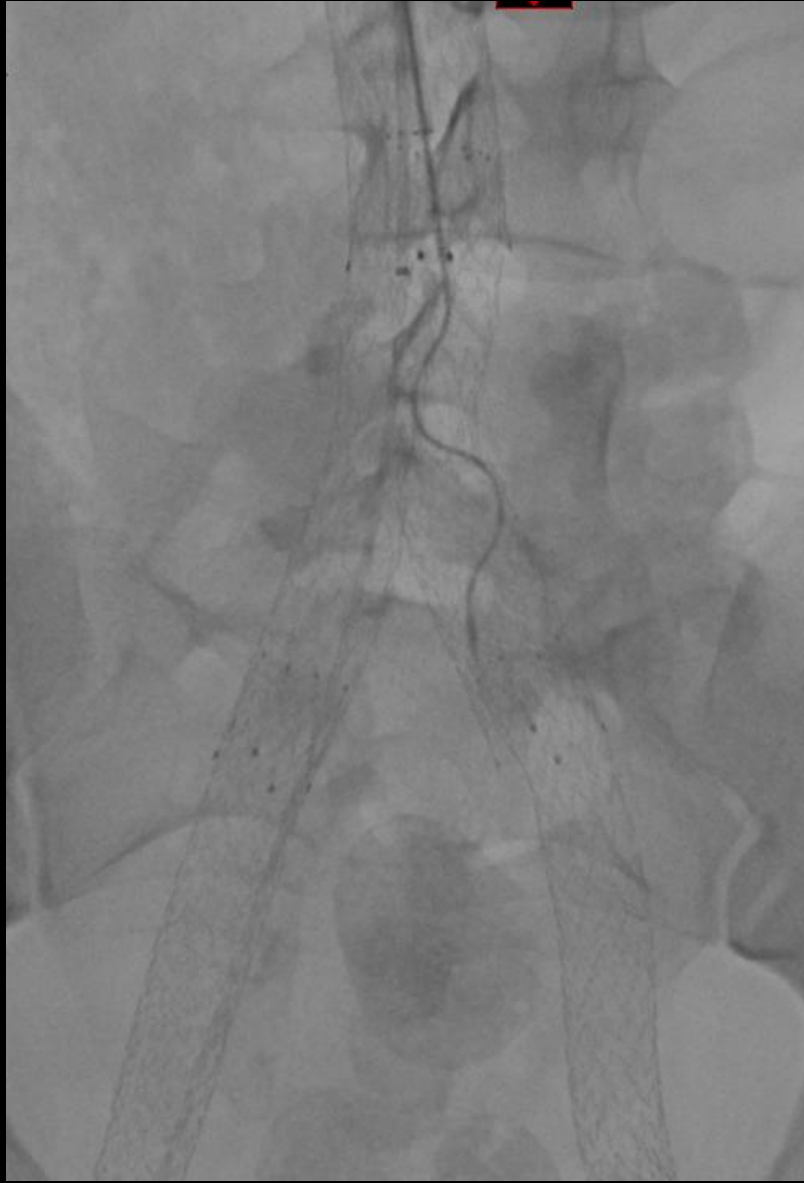
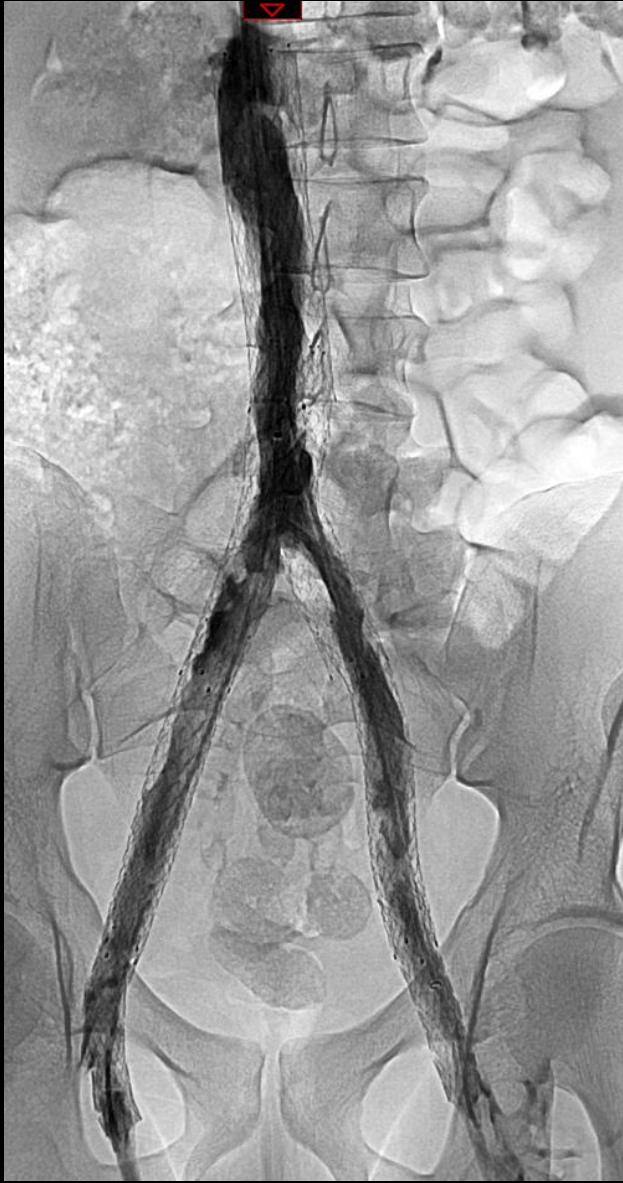
Abord jug + Recanalisation + Cleaner[®] + Aspiration






Thrombi marginés intra-stent

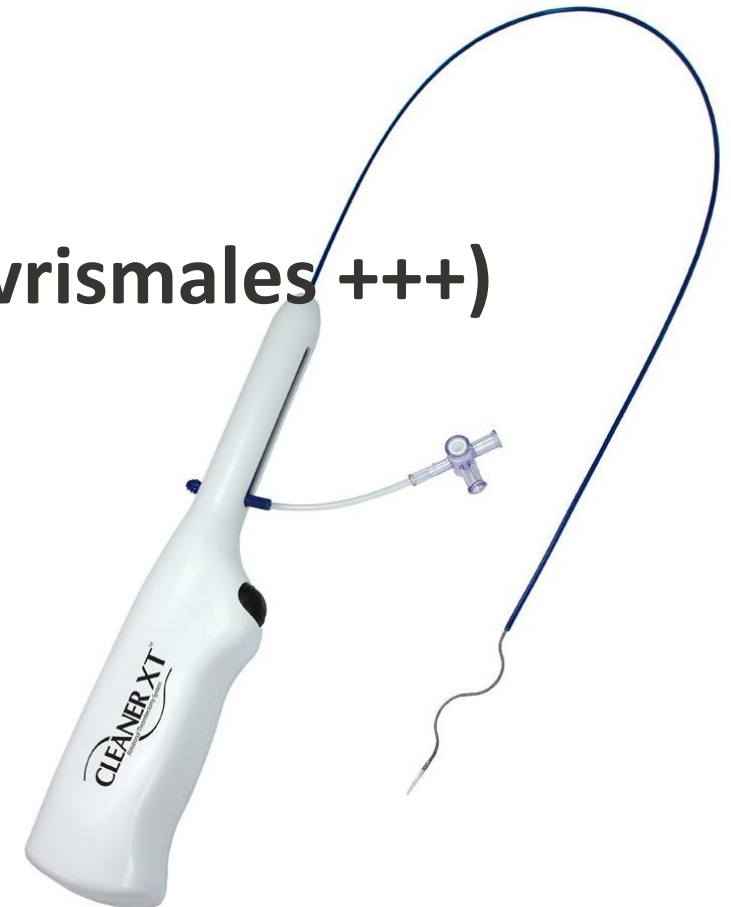


Thrombolyse pharmaco-mécanique



Utilisations multiples:


- TVP ilio-fémorale < 3 semaines
- Désobstruction de FAV d'hémodialyse (anévrismales +++)
- Thrombi marginés intra-stent
- Syndromes caves supérieurs thrombosés
- Thomboses veineuses mésentérico-portes
- Autres





CIV
WORLD
CHALLENGES & INNOVATIONS IN VASCULAR WORLD

31 MARS
1^{ER} AVRIL **2026**
MÉRIDIEN ÉTOILE
PARIS



Merci pour votre attention

Dr Eloi VARIN
CHU Pitié Salpêtrière

eloi.varin@aphp.fr

radiologieinterventionnelle.com



