



CIV
WORLD
CHALLENGES & INNOVATIONS IN VASCULAR WORLD

31 MARS
1^{ER} AVRIL **2026**

MÉRIDIEN ÉTOILE
PARIS




BLIND TEST

Blandine MAUREL
CHU Nantes, France

Pierre Edouard MAGNAN
La Timone, Marseille, France




Conflits et liens d'intérêts



- Je n'ai aucun conflit d'intérêt potentiel à déclarer

- J'ai, ou j'ai eu au cours des deux dernières années, une affiliation, des intérêts financiers ou des liens d'intérêts de tout ordre avec les firmes suivantes, ou j'ai reçu des compensations financières ou des honoraires, des bourses de subvention ou de recherche émanant des companies suivantes :
 - Consulting fees - Cook Medical, Getinge
 - Proctoring fees - Cook Medical, Gore

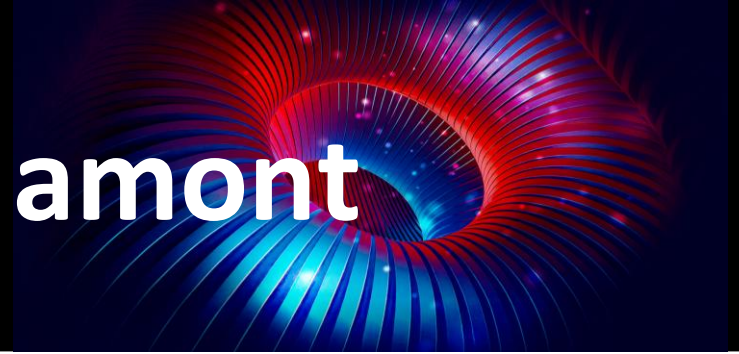Homme, 54 ans



Terrain :

- Syndrome de Marfan
- 2001 (32 ans) : remplacement de l'aorte ascendante + valve mécanique sous AVK
- 2015 (46 ans) : mise à plat greffe aorto bi iliaque (16/8/8)
- 2017 (48 ans) : cure d'éventration (pose de prothèse) repris pour hématome
- Tabac 30 PA

Surveillance d'un ATA IV en amont

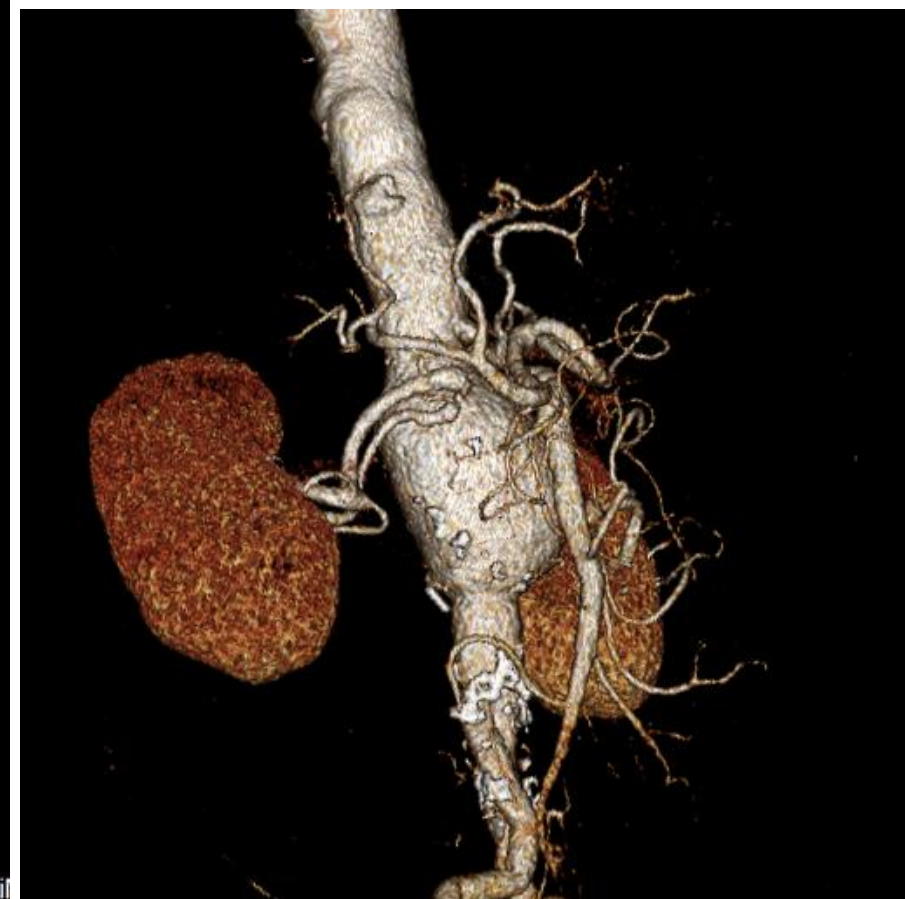
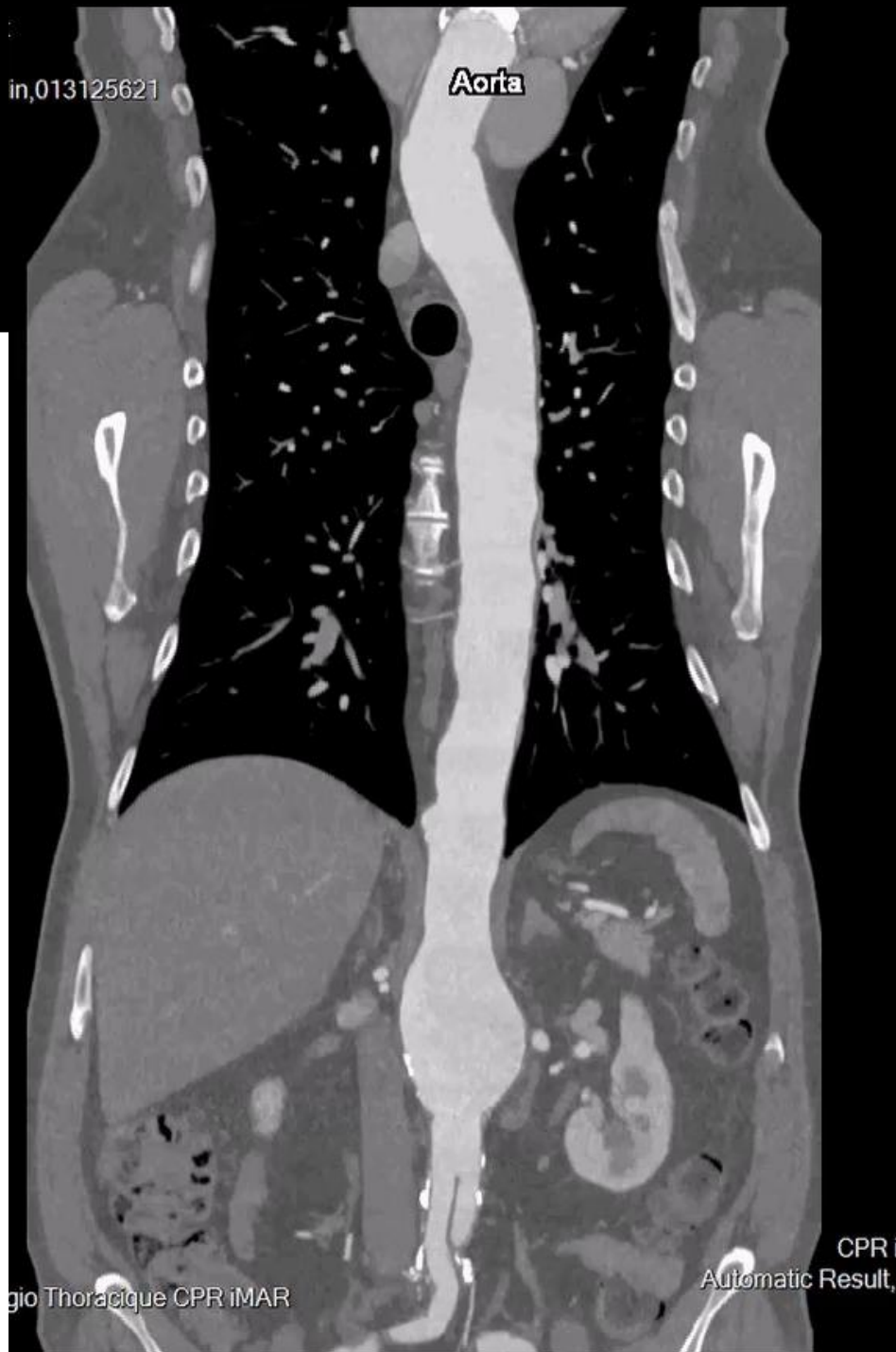
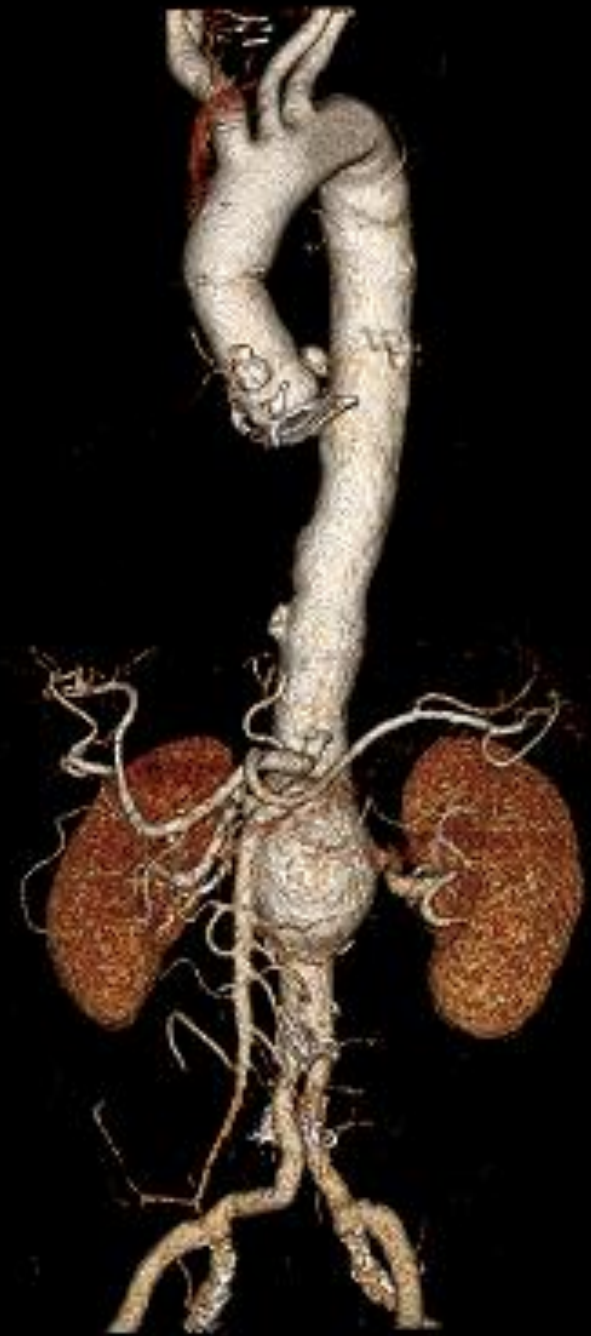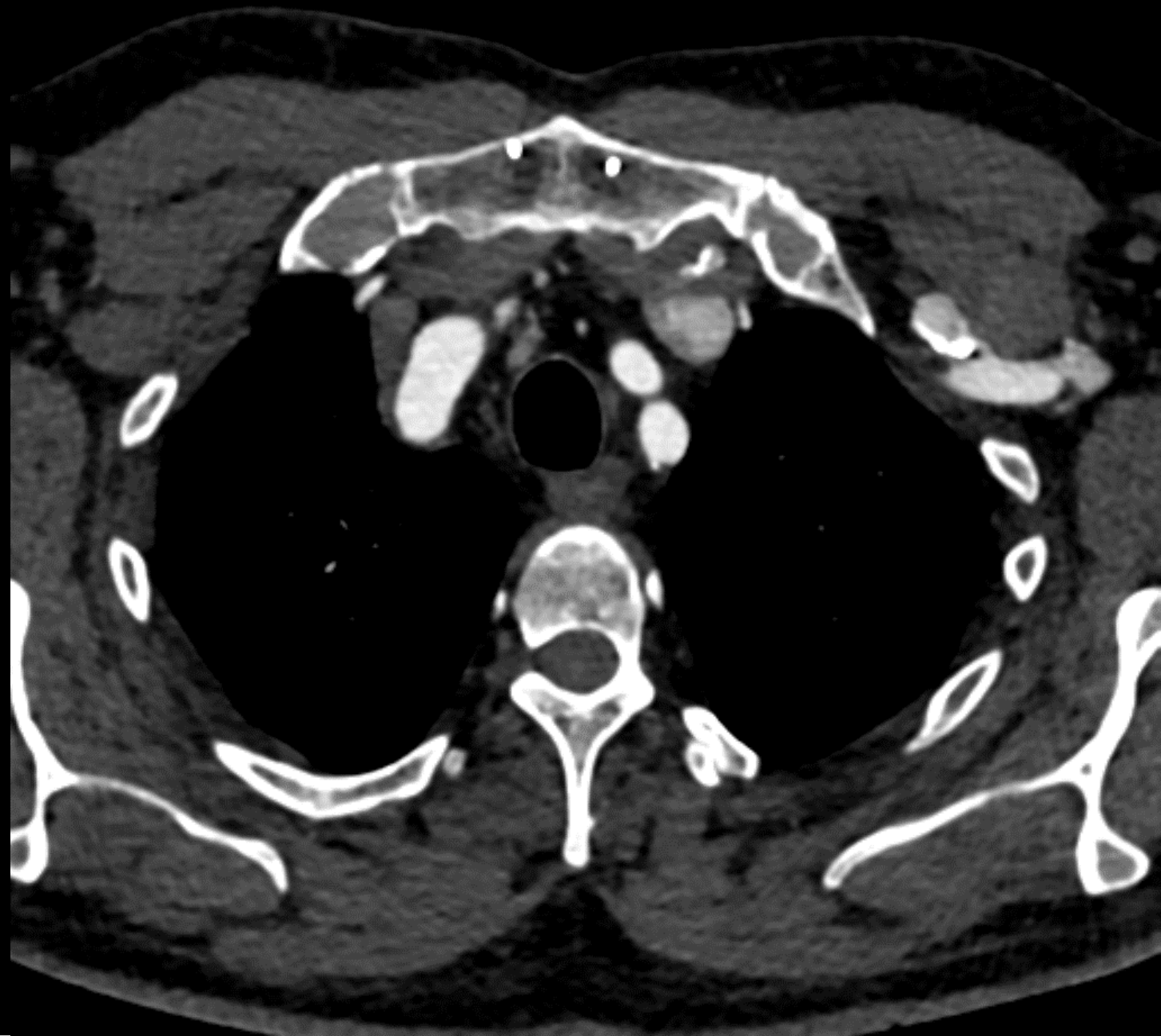Diamètres :

- 2021 : diamètre inter rénal 46 mm
- 2022 : diamètre inter rénal 49 mm
- 2023 : diamètre inter rénal 52 mm
- Septembre 2024 : diamètre inter rénal 56 mm

TDM

- Marfan
- 55 ans
- RVA méca + tube
- PABIF
- Cure éventration
- FEVG 70%

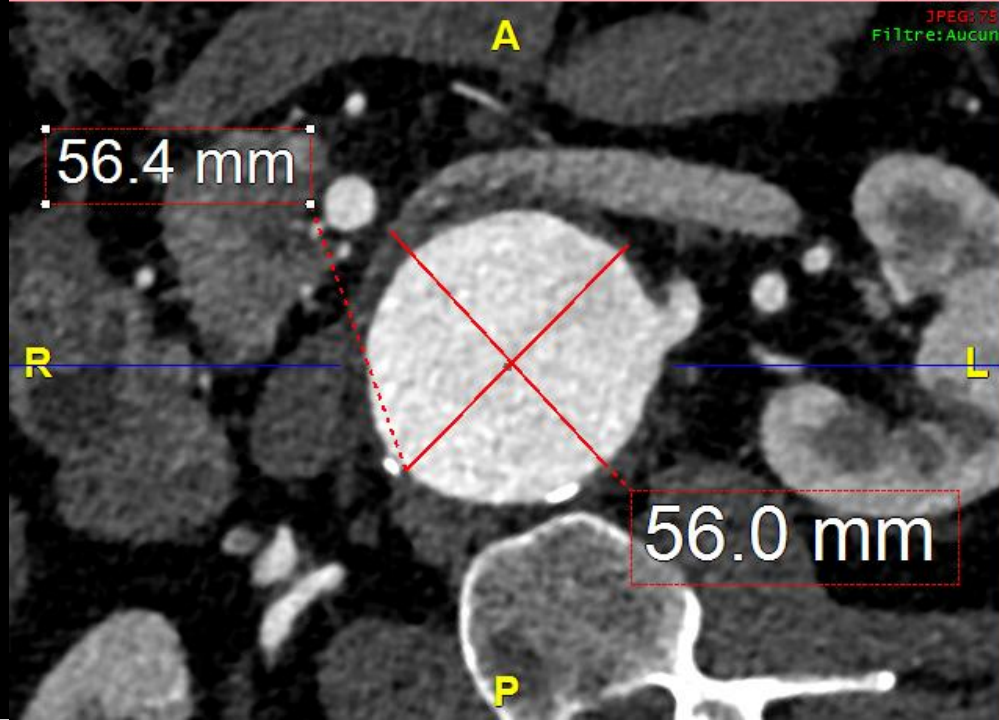
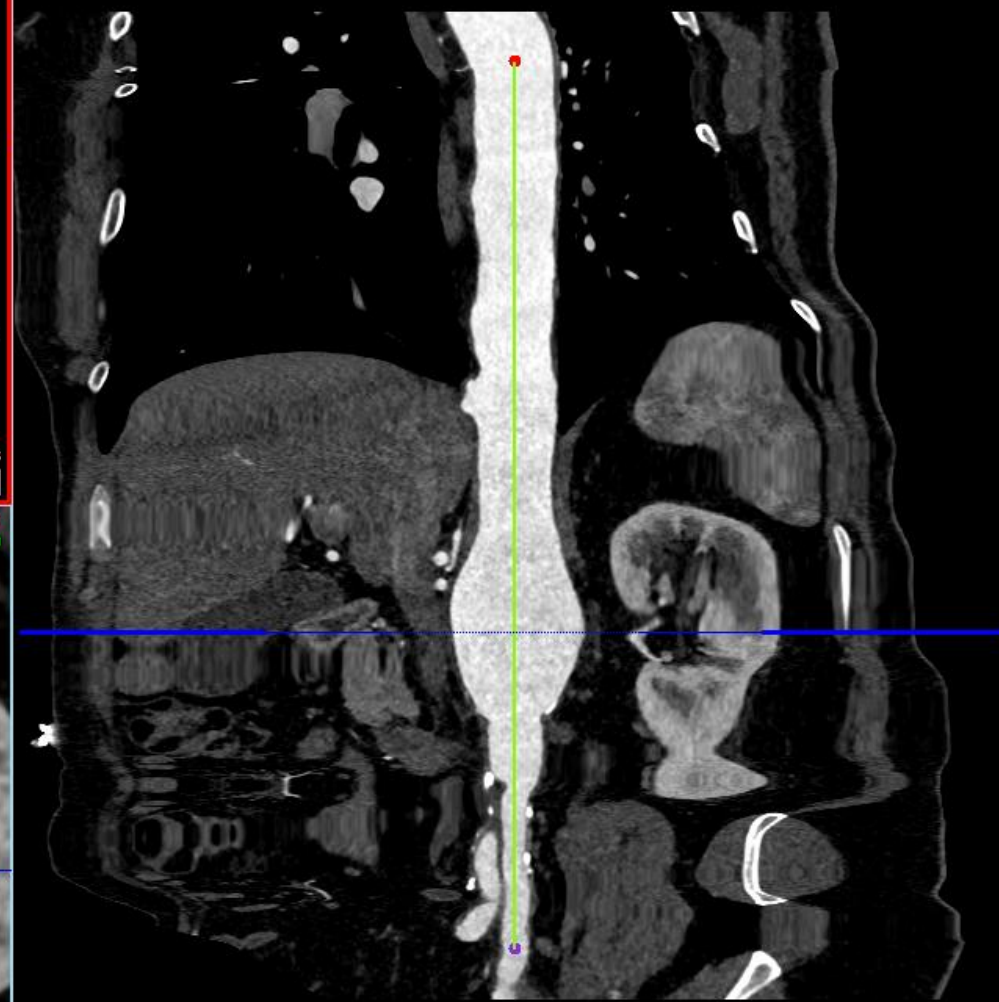
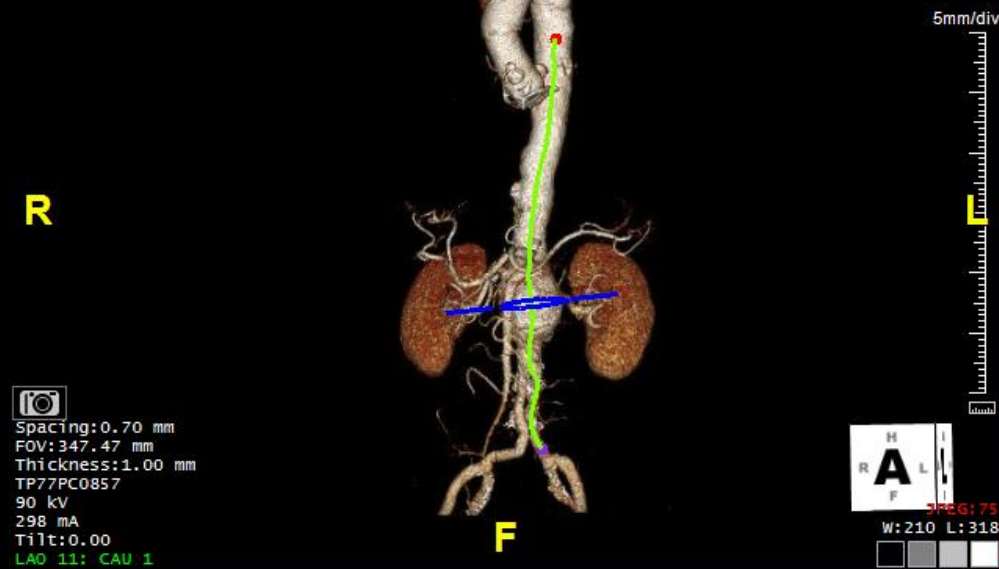




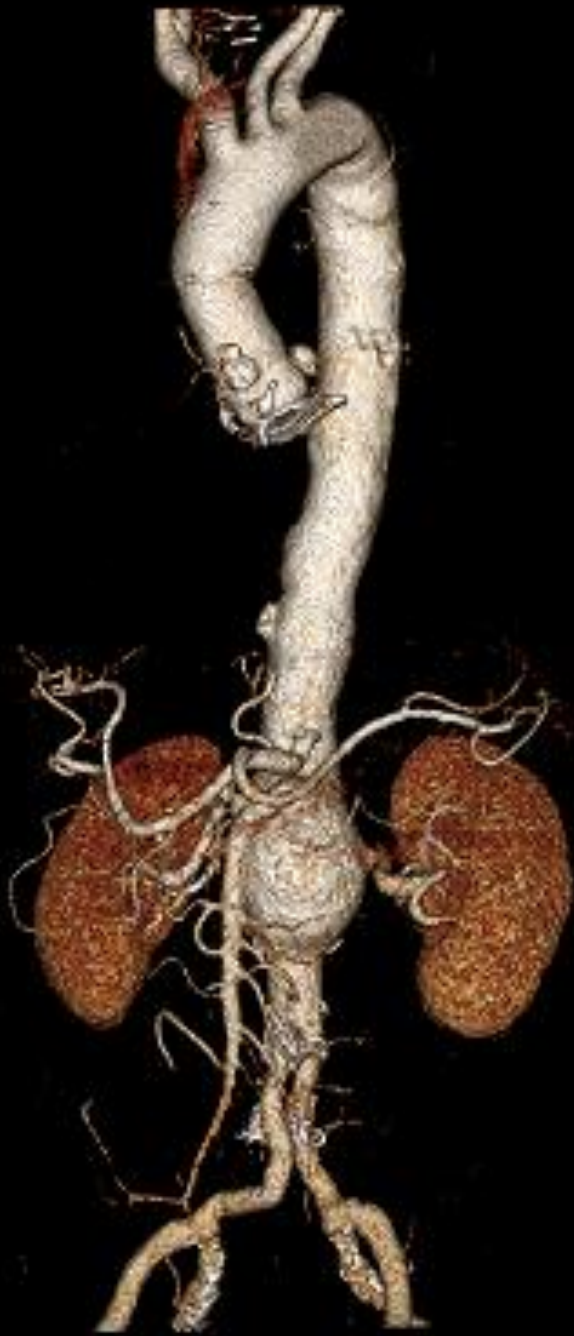Age: 54, M
Se: 5
24-Jun-2024 9:55 AM
Kern: Bv36F
ARTÉRIEL ECG
73bpm, 77% D, 165ms
C: UNDEFINED

24-Jun-2024 9:55 AM
RIVAS 6
SOMATOM go.Top
CT172699
512X512
VR 3D
Tout

sMPR
MPR
Filtre: Aucun

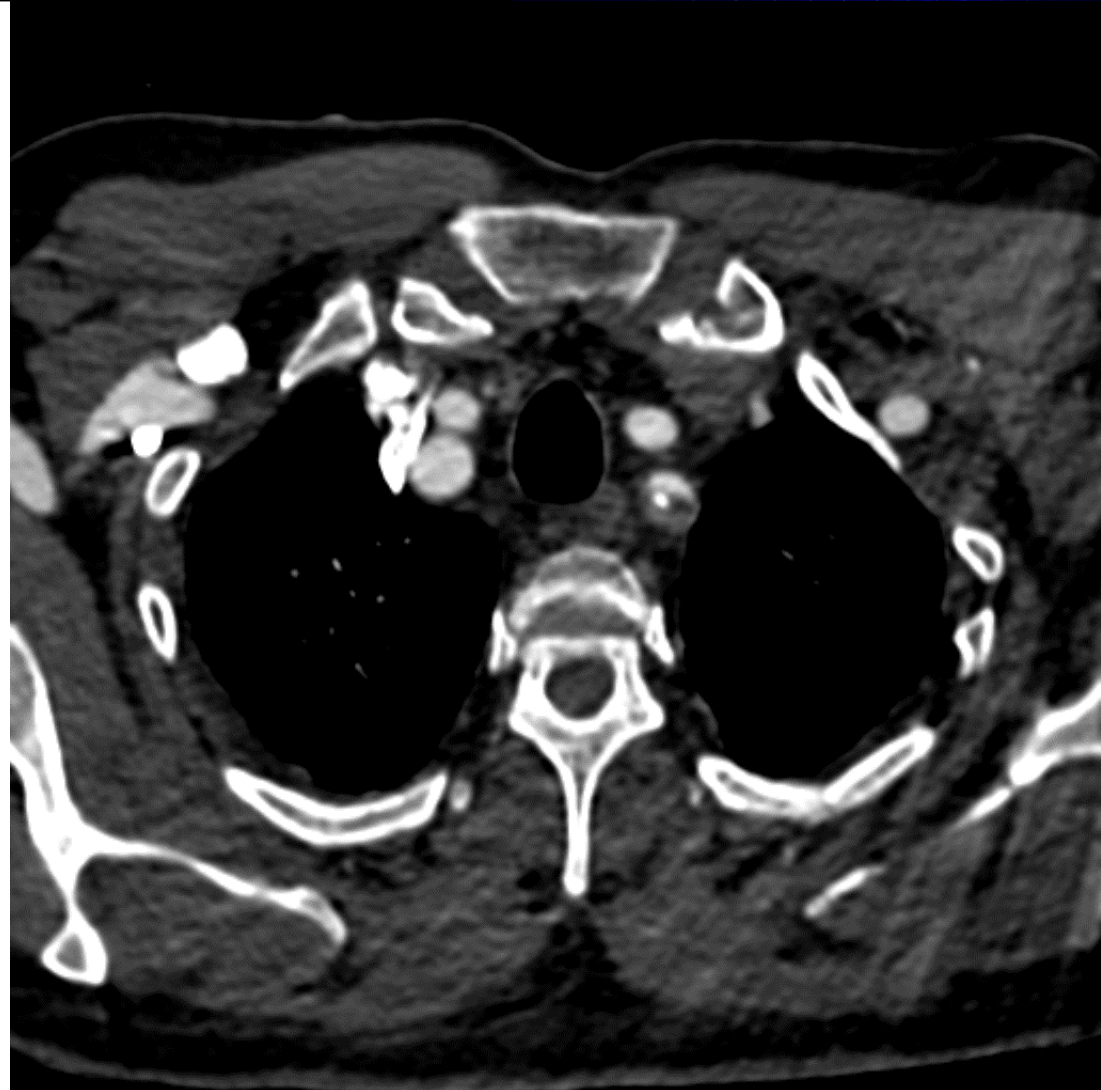

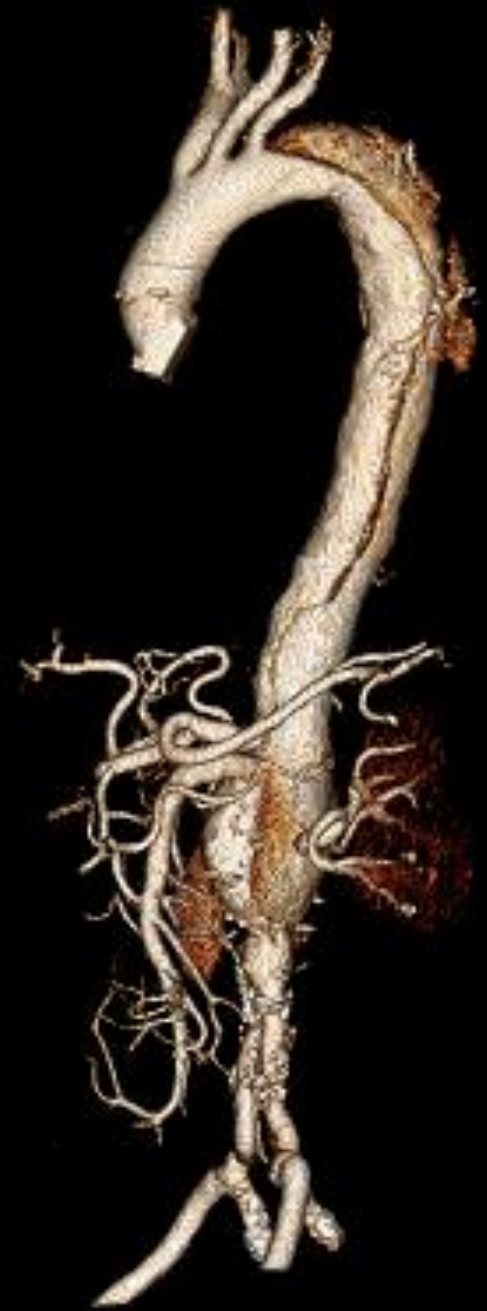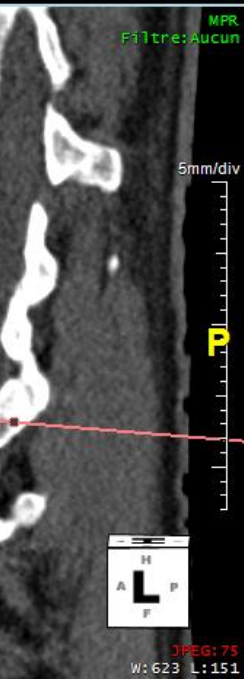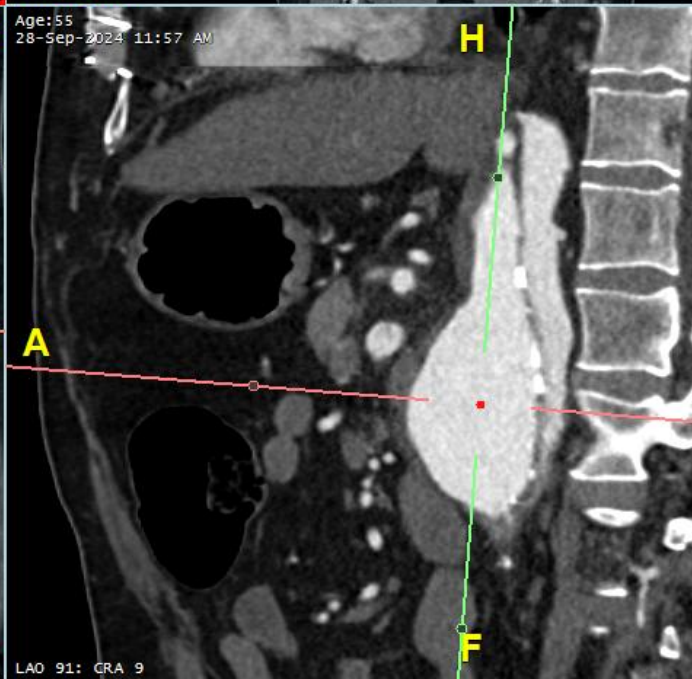
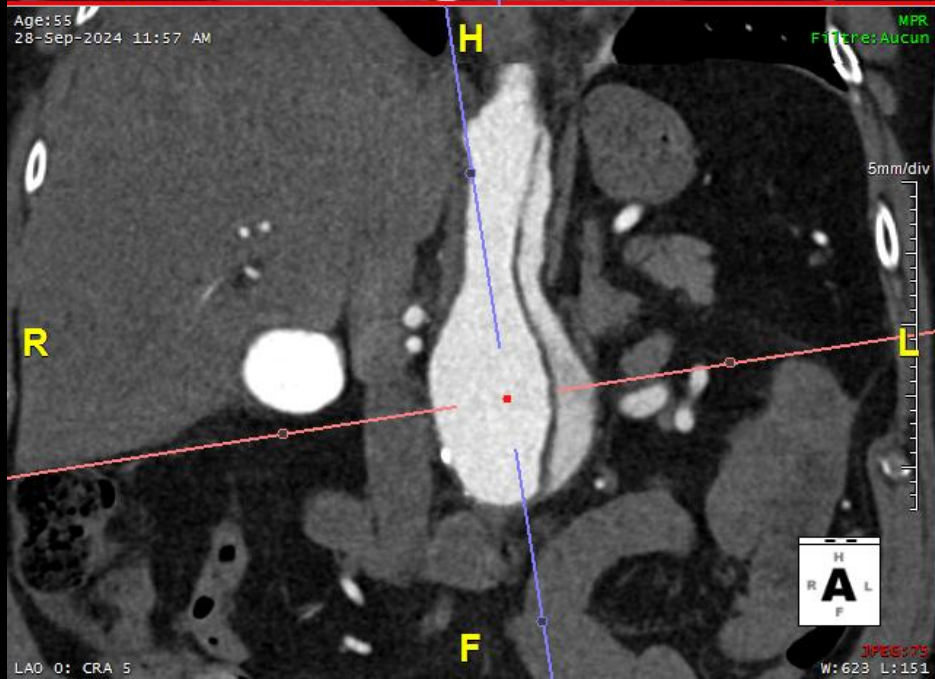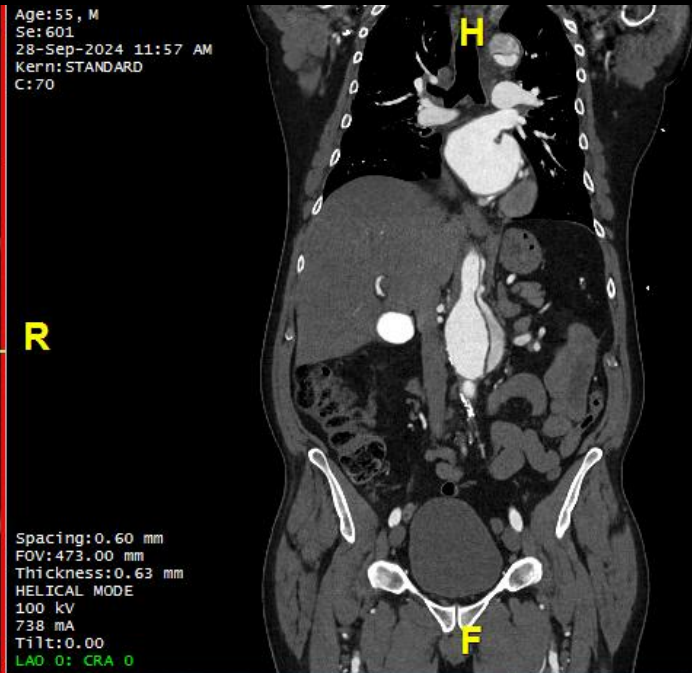
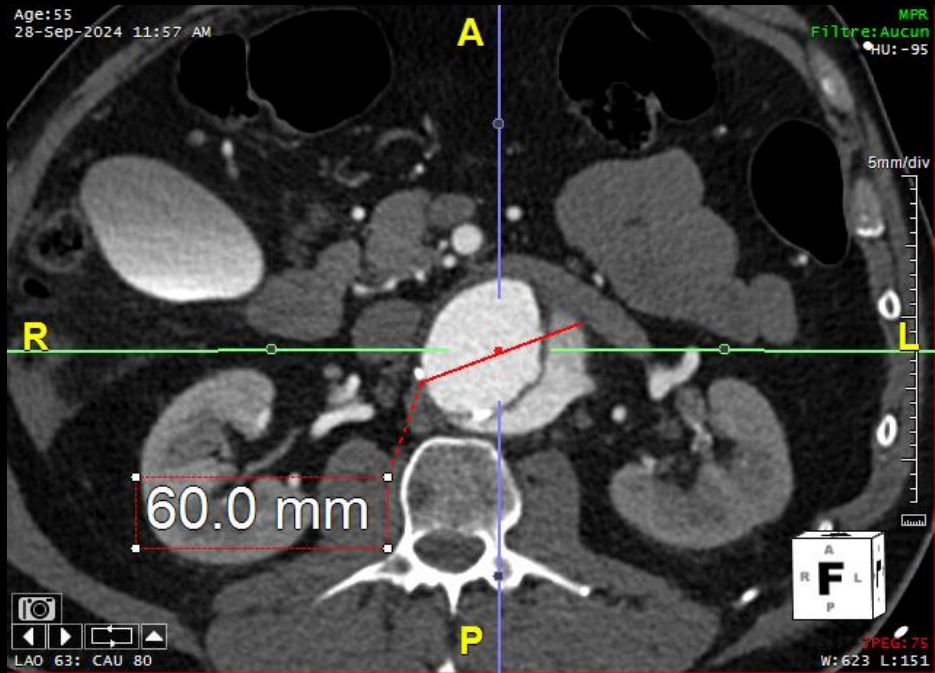
JPEG: 75
W: 600 L: 200

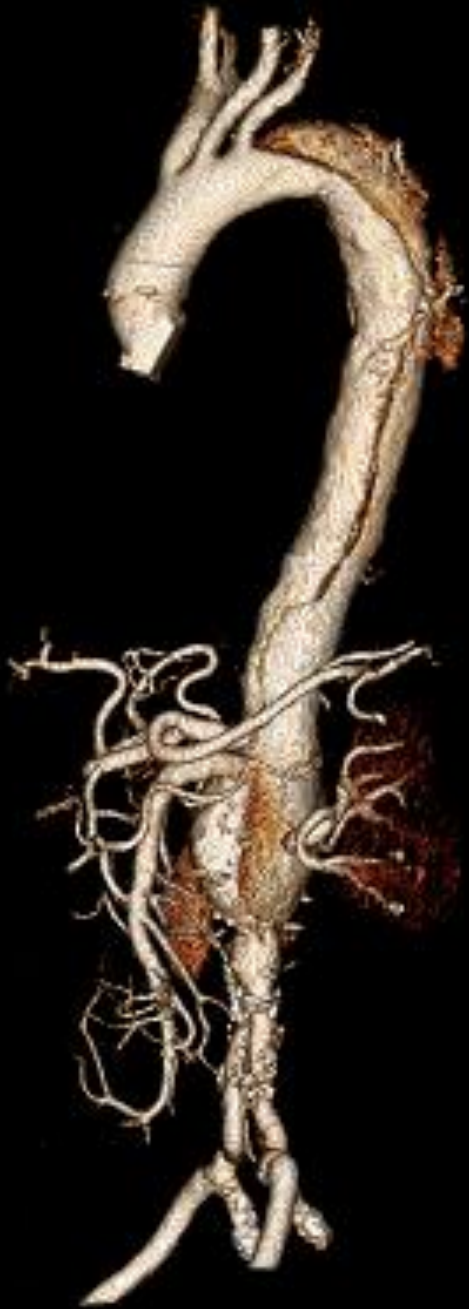

Prévu pour mise à plat sous ECMO mais ...


- Hospitalisation en urgence pour douleurs thoraciques
- FE=70%. Prothèse Ao mécanique fonctionnelle, absence d'HTAP



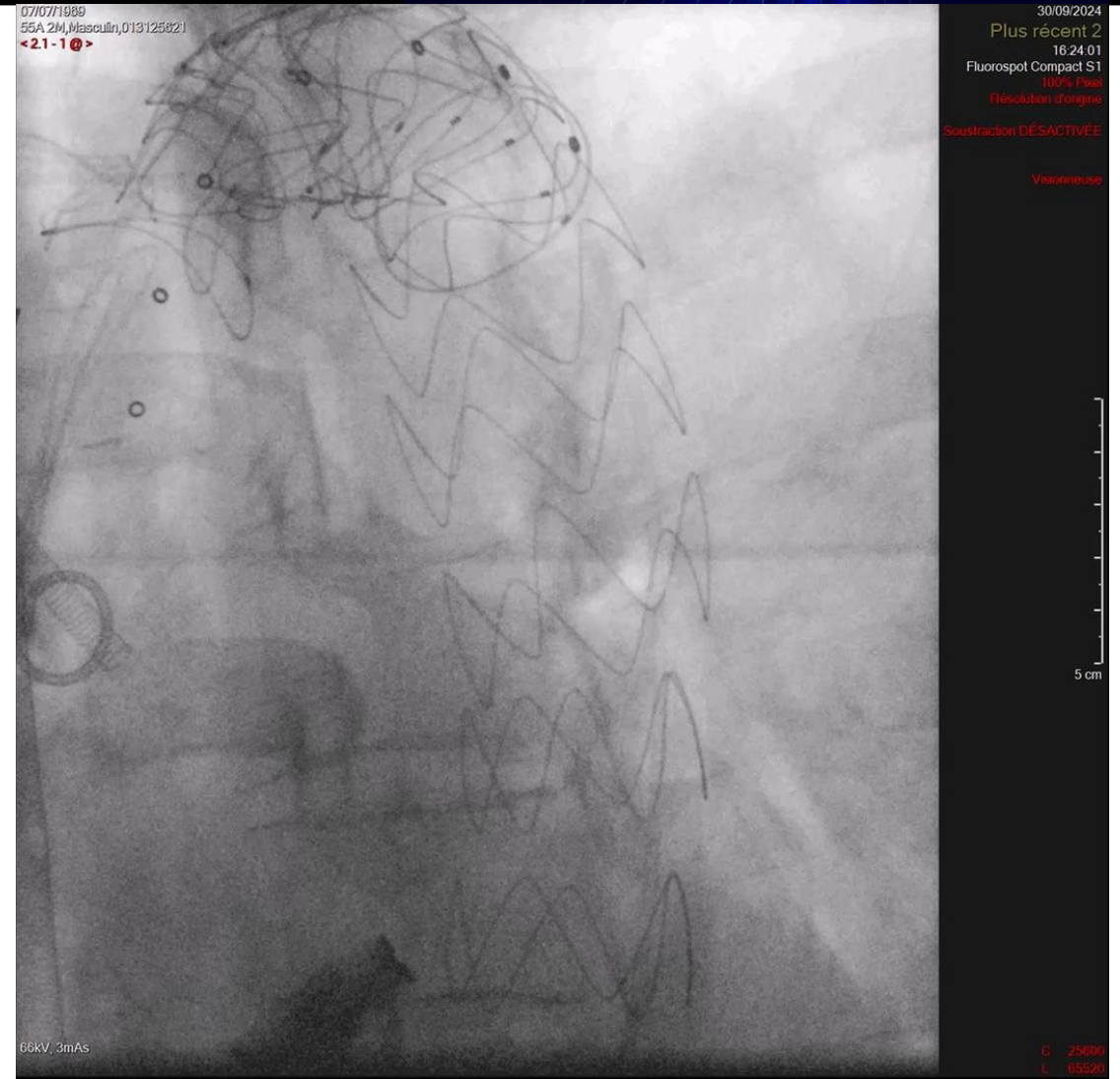




Chir combinée FET + TEVAR



- Chirurgie de redux de remplacement de crosse aortique (SD FET en normothermie par Thoraflex 26/28-100)
- + TEVAR (ZTA P 30-201) dans le même temps opératoire



Post op



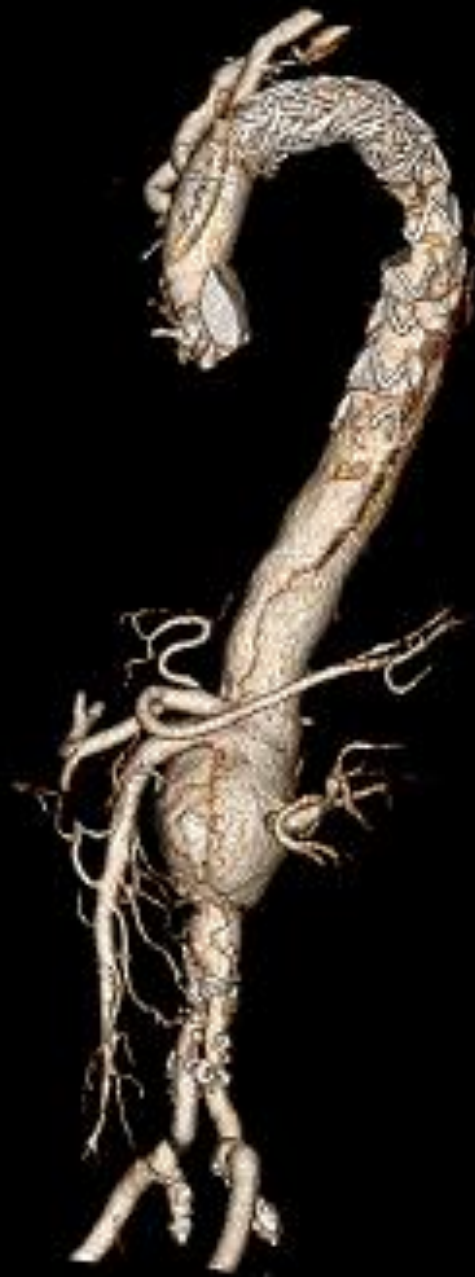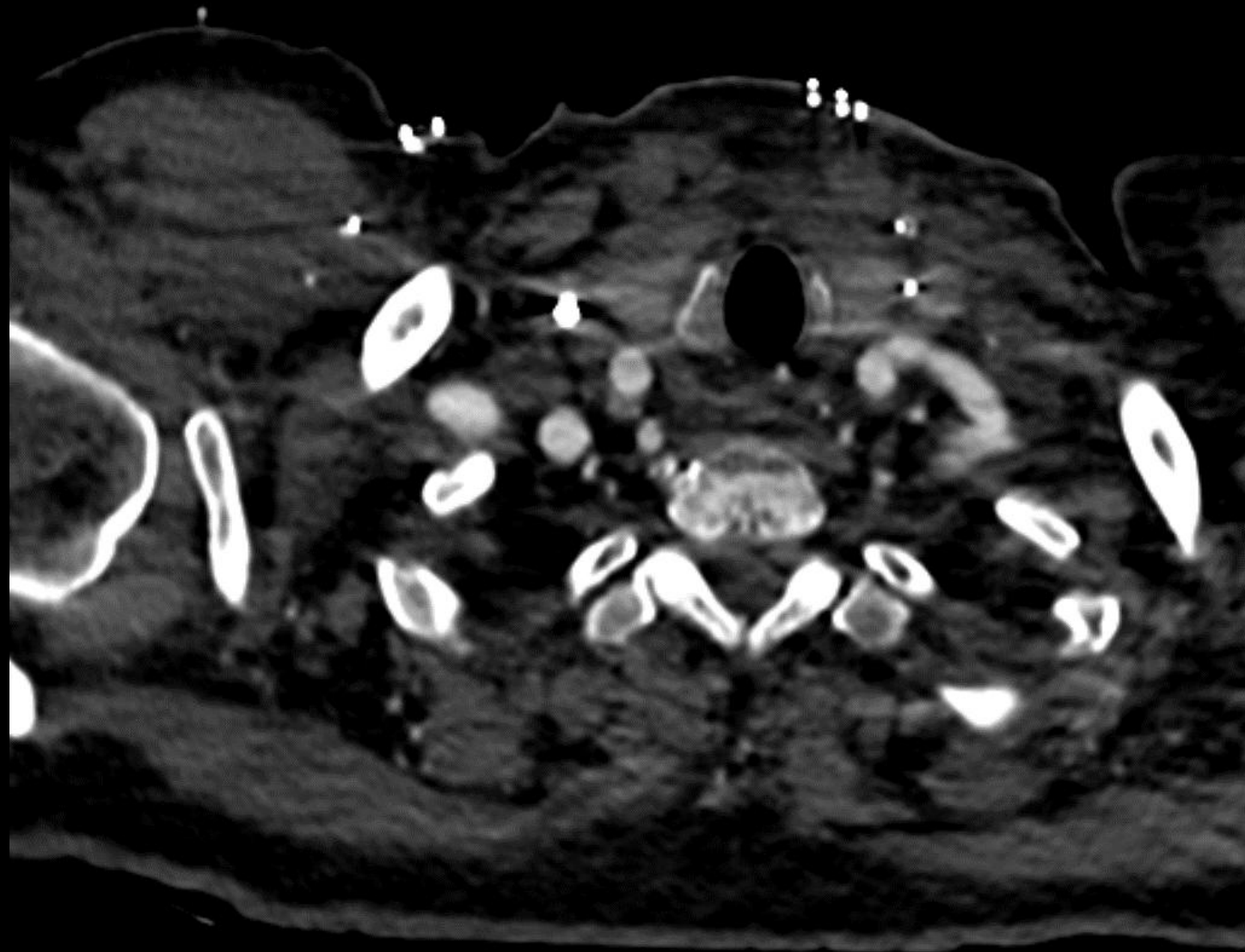
**PHU12 : Blocs Opératoires, Anesthésie et Réanimations Chirurgicales,
et Coordination des Prélèvements**

Chef de Pôle : Dr Cécile LANGLOIS

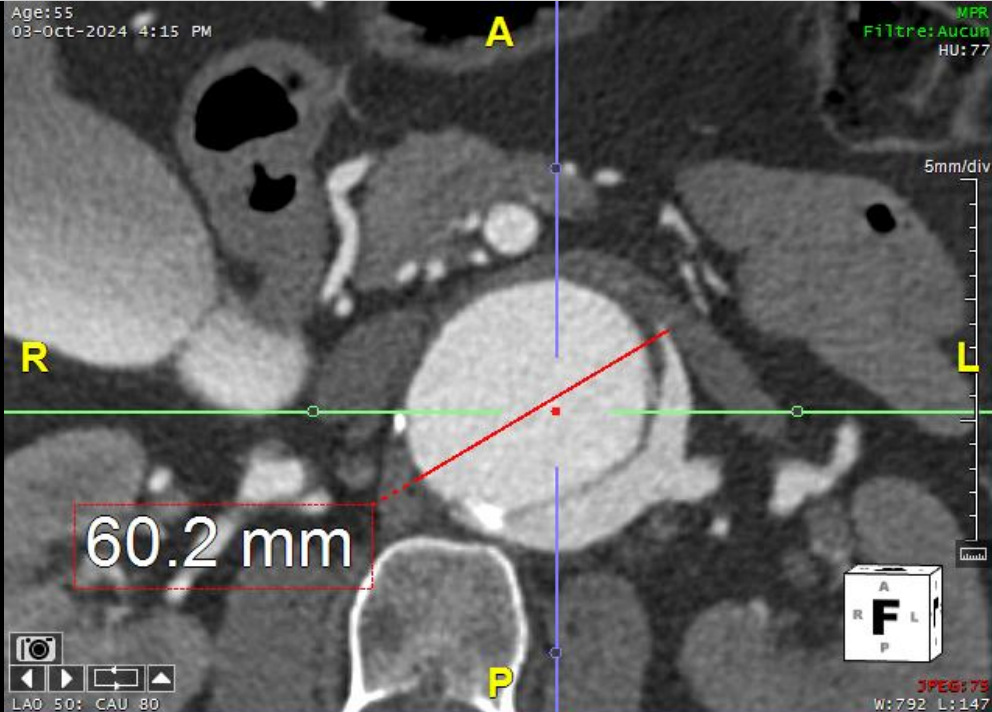
RÉANIMATION CHIRURGIE THORACIQUE CARDIO-VASCULAIRE

Nantes, 09/10/2024

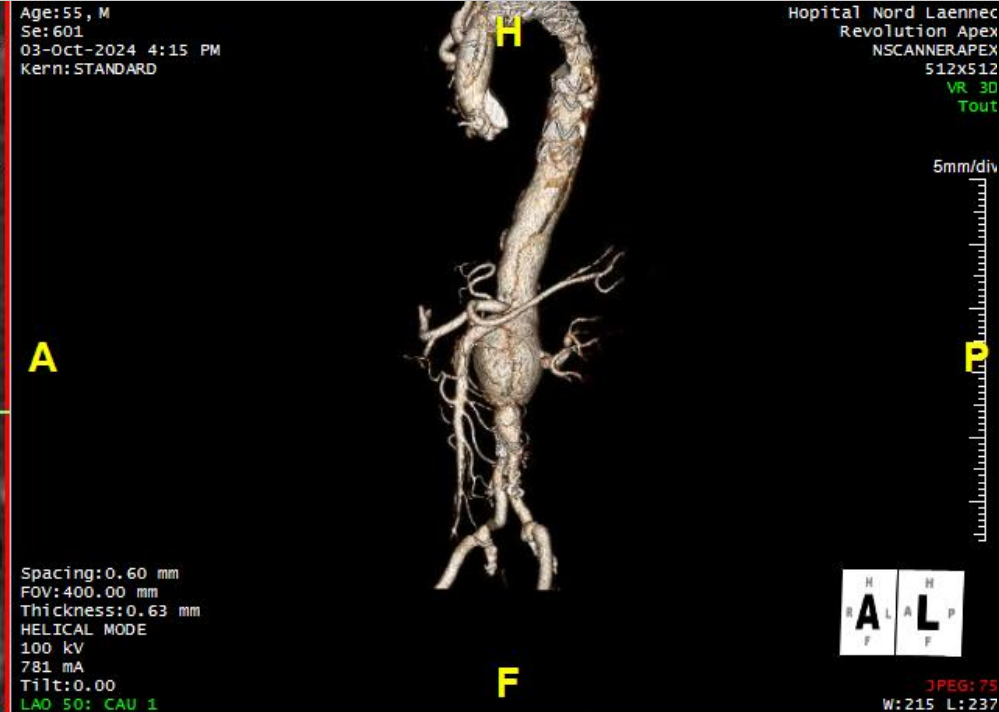
- **Suites simples (IRA de ttt med, pneumopathie sous 12 jours de Tazo)**
- **FEVG préservée**
- **dyskinésie septale post opératoires**
- **Pas de valvulopathie**



Age: 55
03-Oct-2024 4:15 PM

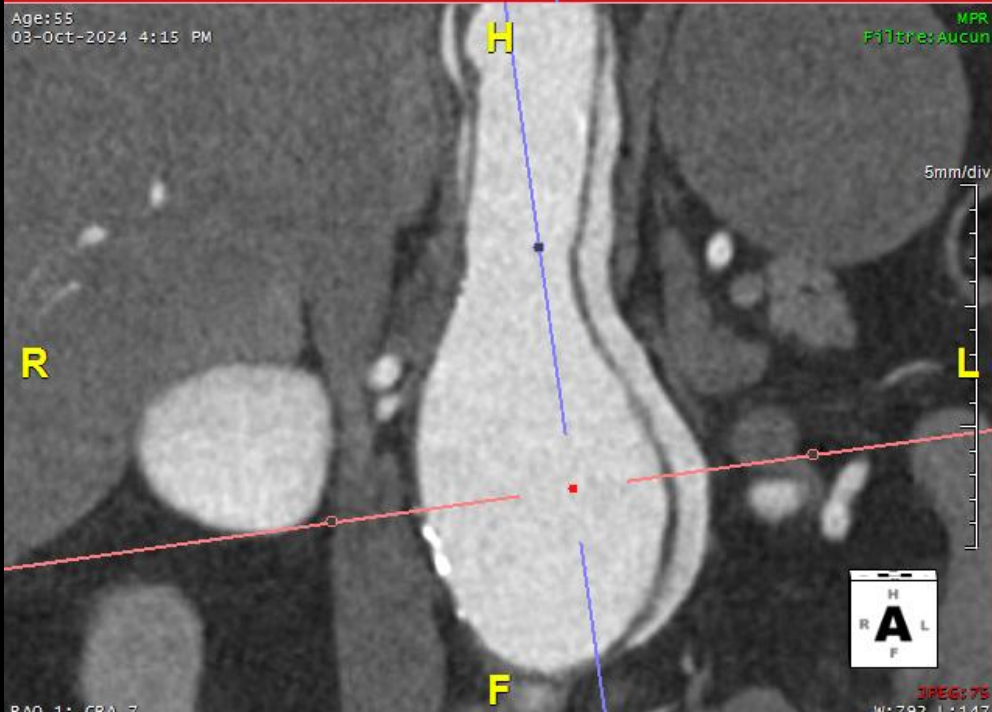

Age: 55, M
Se: 601
03-Oct-2024 4:15 PM
Kern: STANDARD

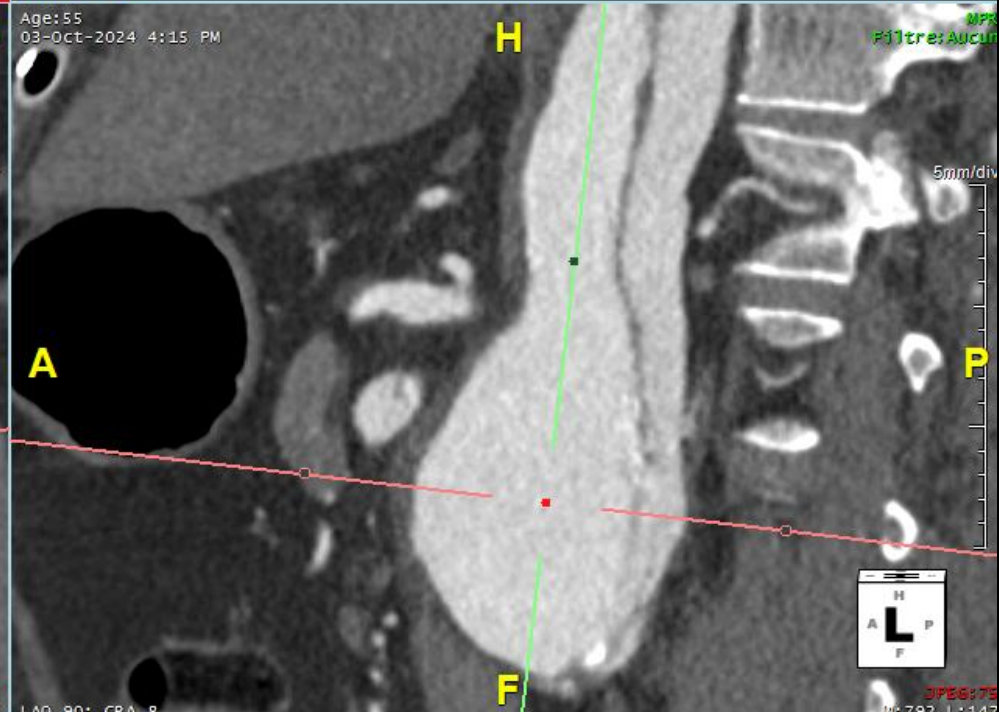


Hopital Nord Laennec
Revolution Apex
NSCANNERAPEX
512X512
VR 3D
Tout

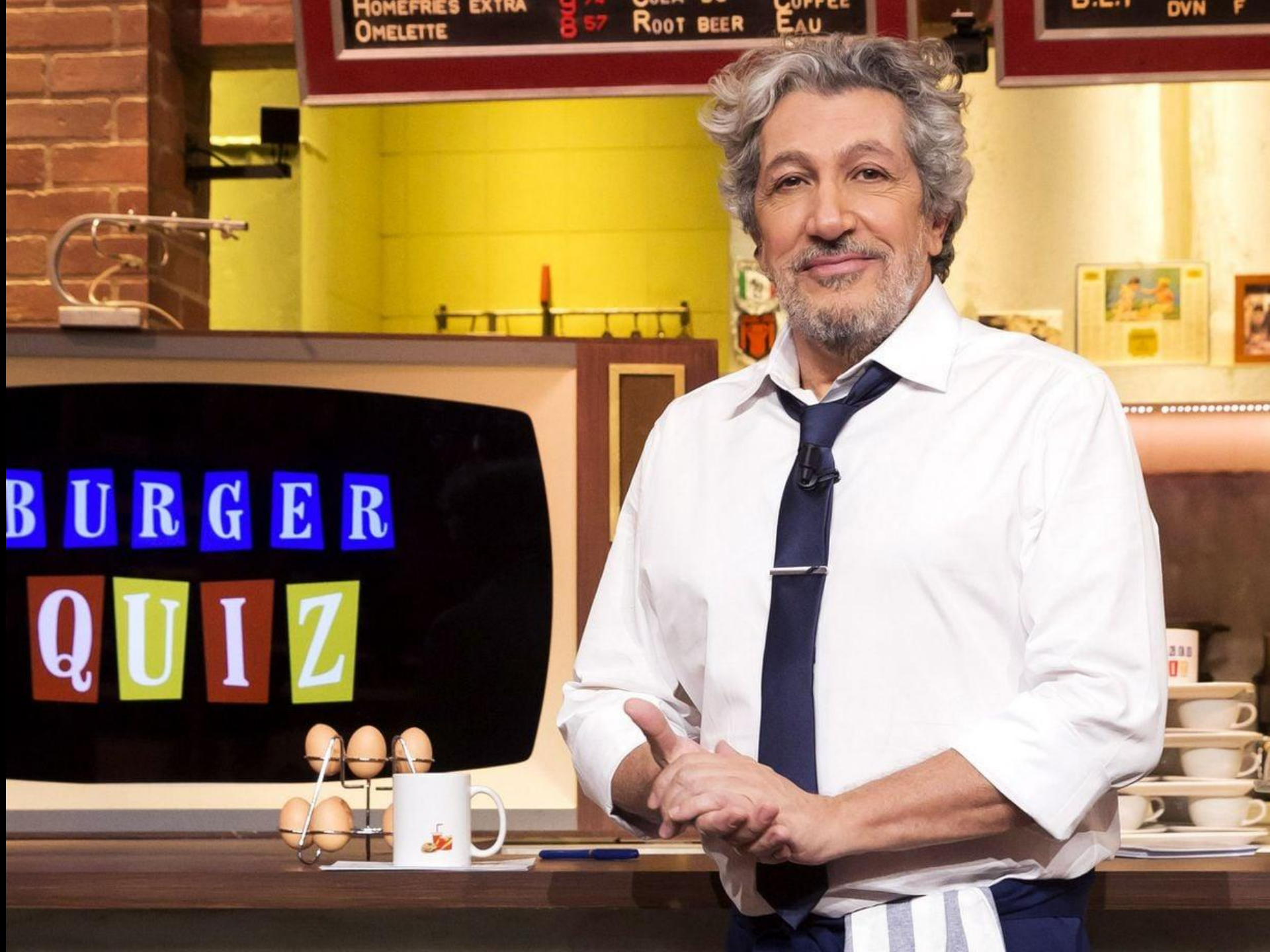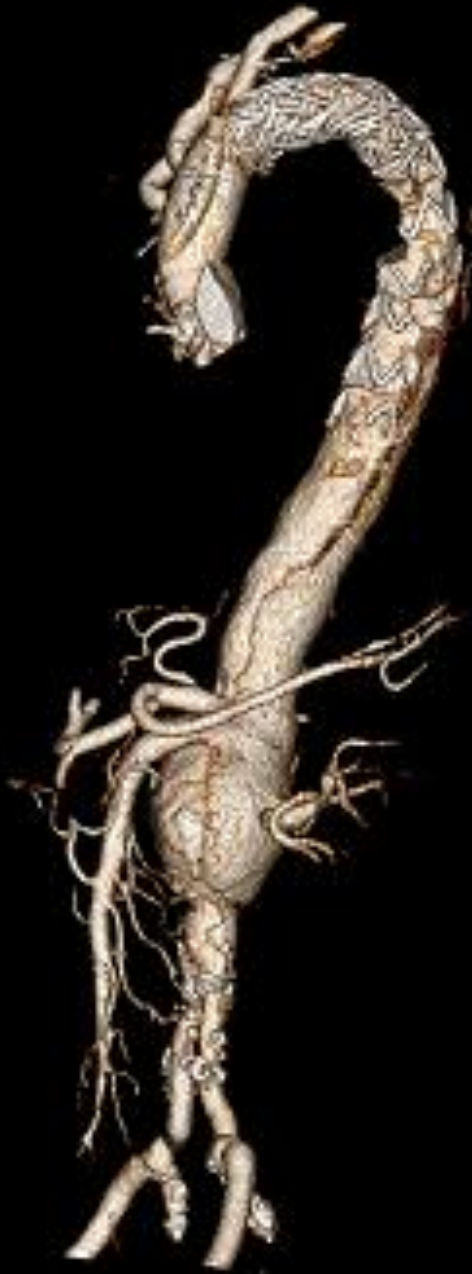Age: 55
03-Oct-2024 4:15 PM




Age: 55
03-Oct-2024 4:15 PM



MPR
Filtre: Aucun

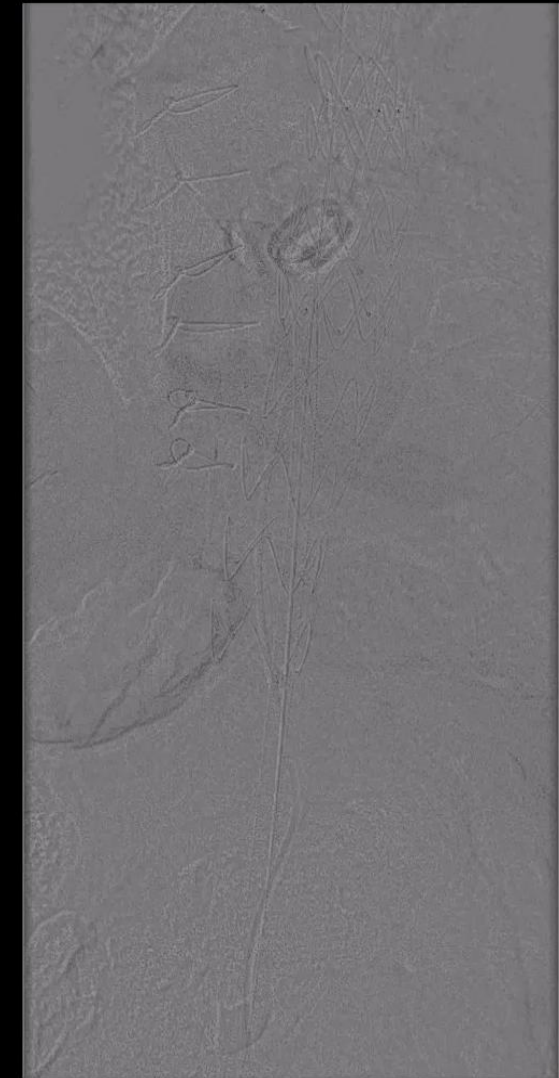
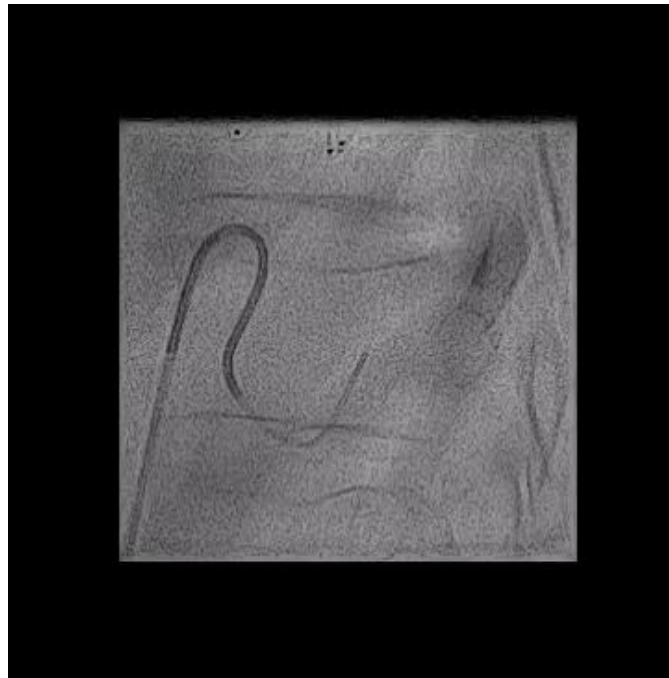

J25 de la dissection



Pré-conditionnement médullaire :

- Embolisation de 2 IC
- TEVAR (ZTA 30-150) au ras du TC



CH Laennec NANTES
24/10/2024

Plus récent 4

12:53:37

Allura Clarity

100% Pixel

Résolution d'origine

Soustraction DÉSACTIVÉE

Visionneuse

10 cm

C 511

M3 (janvier 25) : mise à plat type IV

ANEVRISME THORACO ABDOMINAL DE TYPE IV SUR DISSECTION AORTIQUE CHEZ UN PATIENT MARFAN

MISE A PLAT GREFFE PAR THORACO LOMBOTOMIE 8E ESPACE

PONTAGE PROTHESE COSELLI ENTRE L'AORTE THORACIQUE BASSE (SUTURE SUR L'ENDOPROTHESE) ET LE PRECEDENT PONTAGE AORTO BI ILIAQUE

REIMPLANTATION SEPARÉE DES RENALES ET DIGESTIVES

PONTAGE ENTRE LE JAMBAGE GAUCHE ET LA RENALE DROITE ACCESSOIRE

SOUS ECMO POSITIONNÉE EN ARTERIEL EN ILIAQUE GAUCHE ET FEMORAL COMMUN VEINEUX

SOUS MONITORAGE ETO

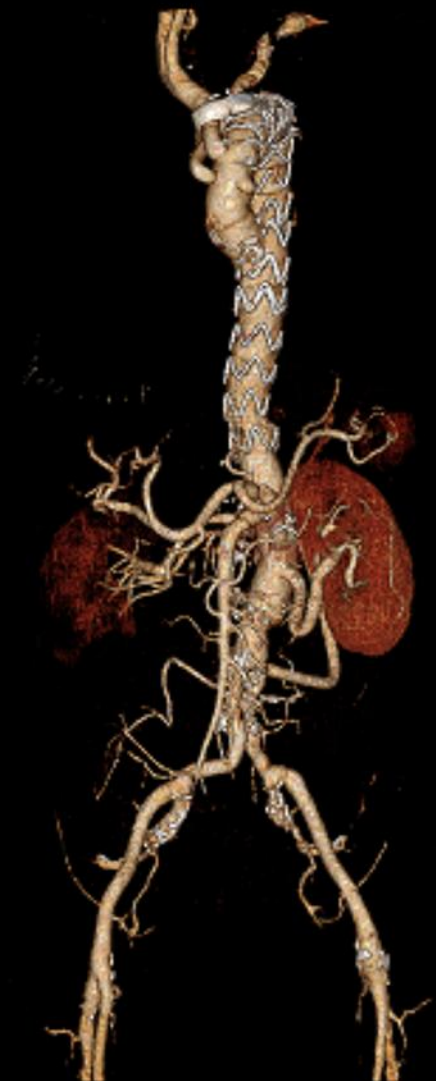SOUS MONITORAGE DE LA PRESSION INTRA MEDULLAIRE

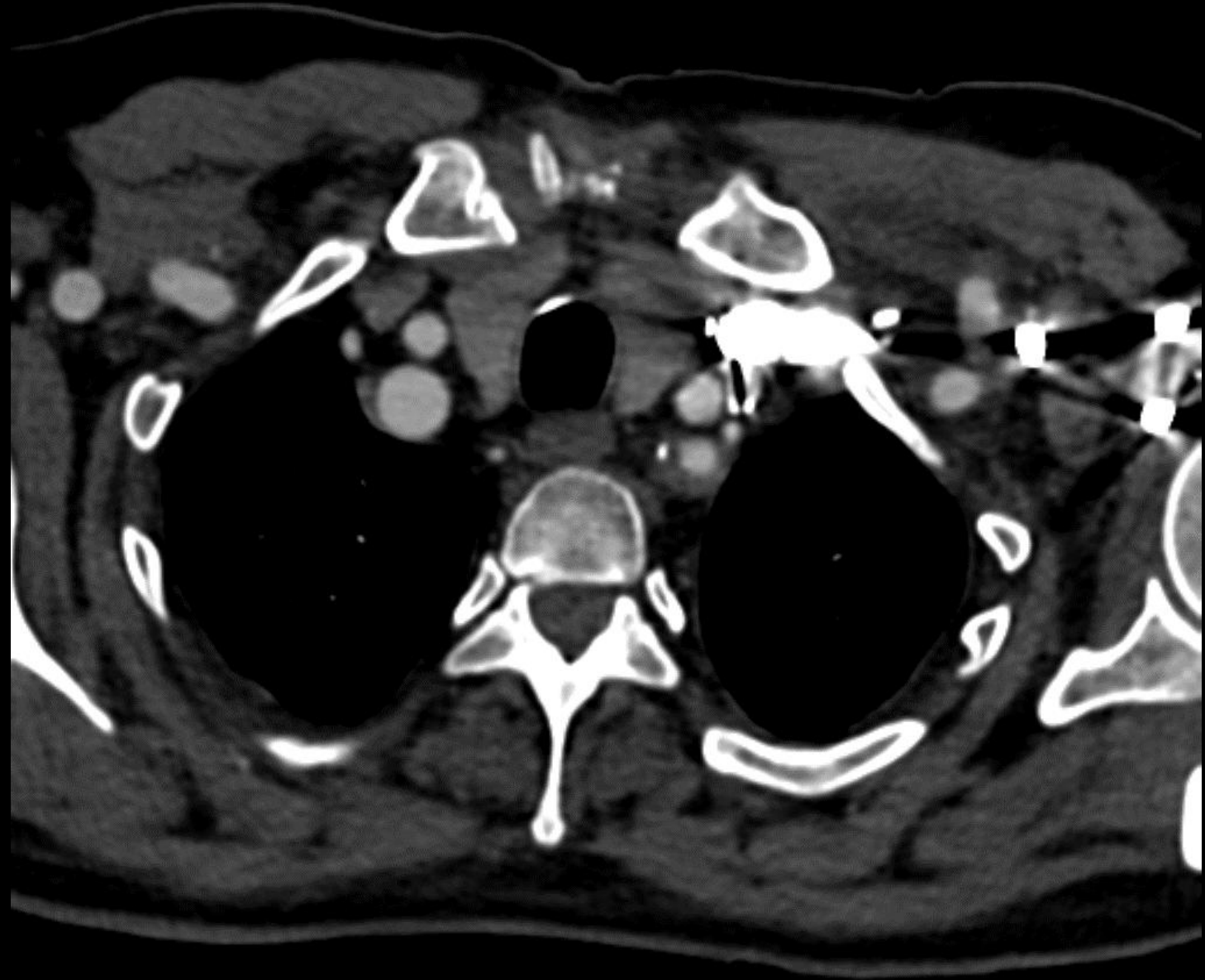SOUS MONITORAGE DE LA PRESSION INTRA MEDULLAIRE

SOUS MONITORAGE ETO

Post op :

- Réa jusque J7
- Point de compression au mollet / oxygéno-requérance temporaire
- Retour à domicile J16
- Parésies transitoires de ttt med après le retour à domicile





Merci !

