


ciw

WORLD

CHALLENGES & INNOVATIONS IN VASCULAR WORLD

31 MARS **2026**
1^{ER} AVRIL


MÉRIDIEN ÉTOILE
PARIS



CIV
WORLD
CHALLENGES & INNOVATIONS IN VASCULAR WORLD

31 MARS
1^{ER} AVRIL **2026**

MÉRIDIEN ÉTOILE
PARIS



Prévention des endofuites de type 2: c'est simple sous laparoscopie



université
PARIS-SACLAY



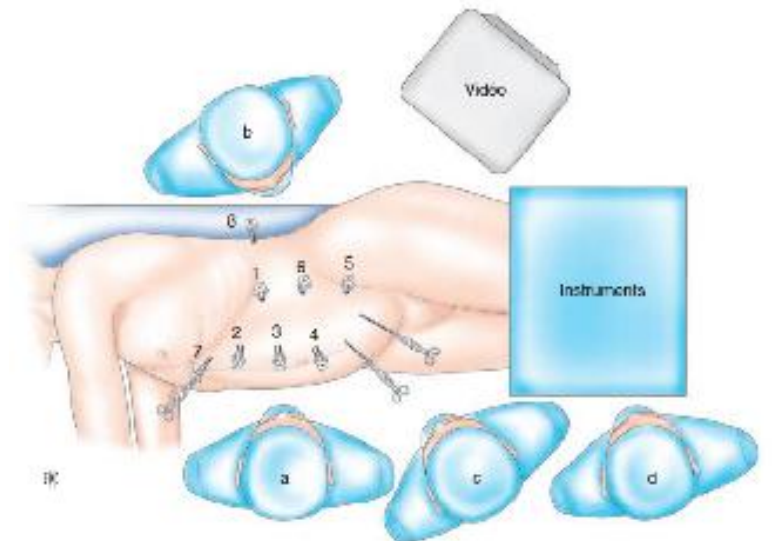
Marc Coggia

Marie Gallot


Clément Cui

Isabelle Javerliat

Raphaël Coscas



Conflits et liens d'intérêts



- Je n'ai aucun conflit d'intérêt potentiel à déclarer
- J'ai, ou j'ai eu au cours des deux dernières années, une affiliation, des intérêts financiers ou des liens d'intérêts de tout ordre avec les firmes suivantes, ou j'ai reçu des compensations financières ou des honoraires, des bourses de subvention ou de recherche émanant des companies suivantes :

-

-

LEVAR: une technique réfléchi

EVAR

+

Exclusion bipolaire COMPLETE du sac anévrysmal

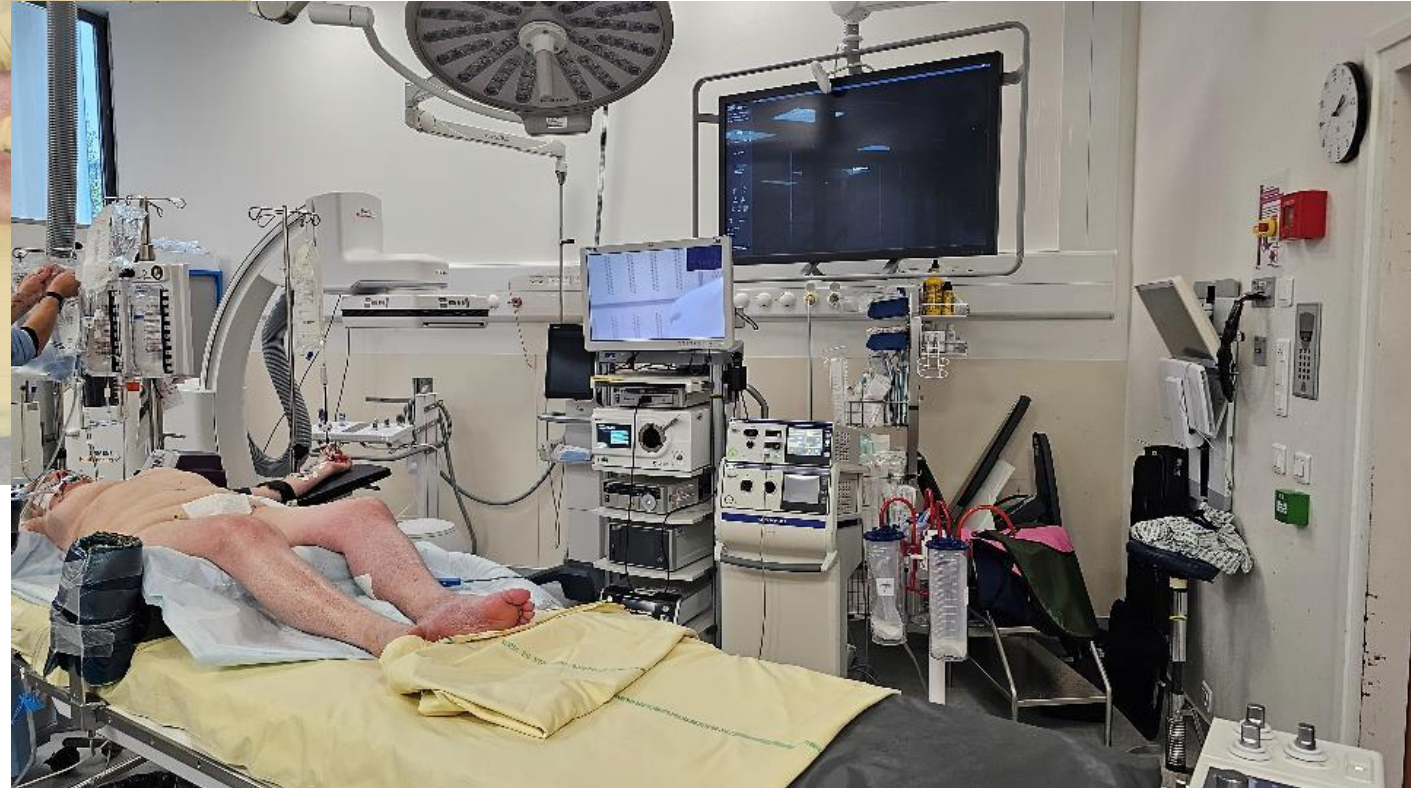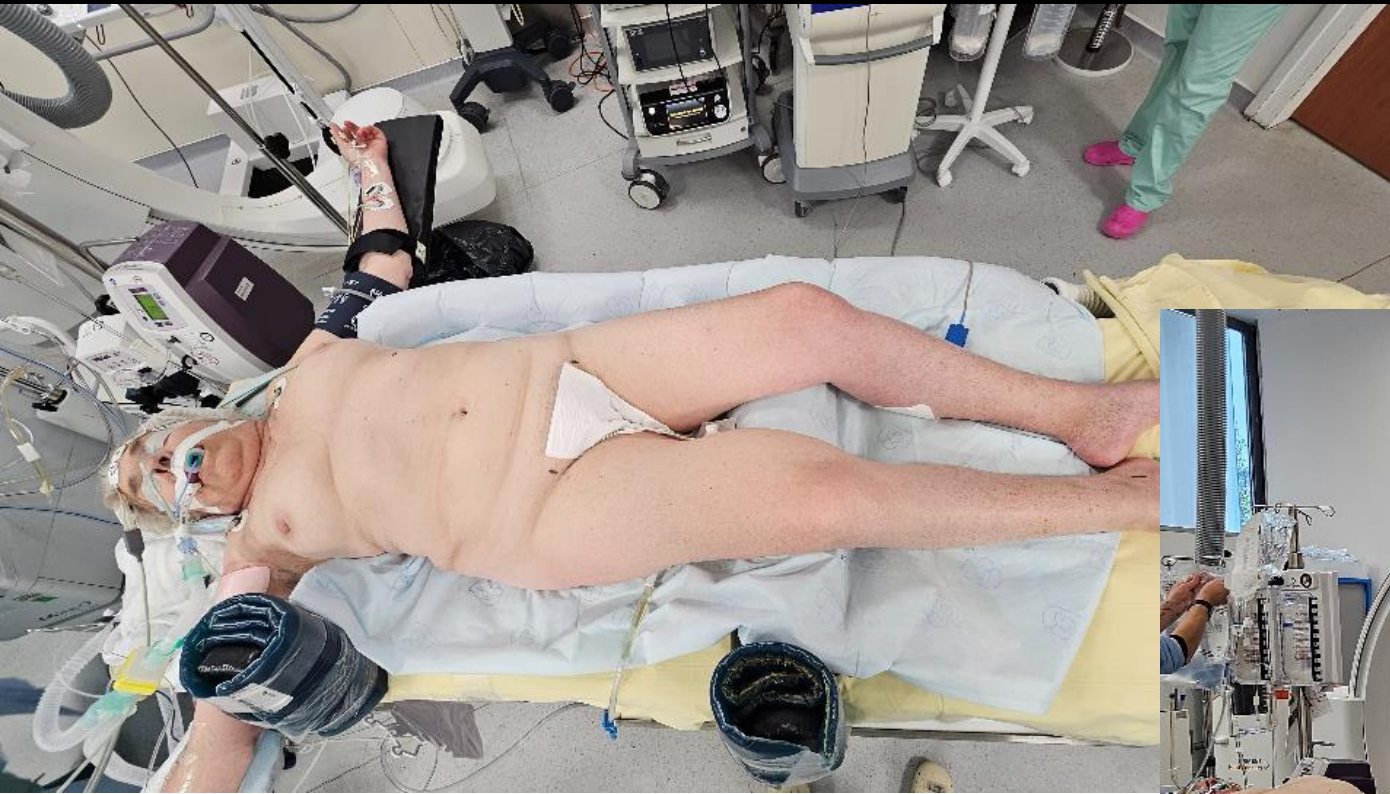+

Laparoscopie

=


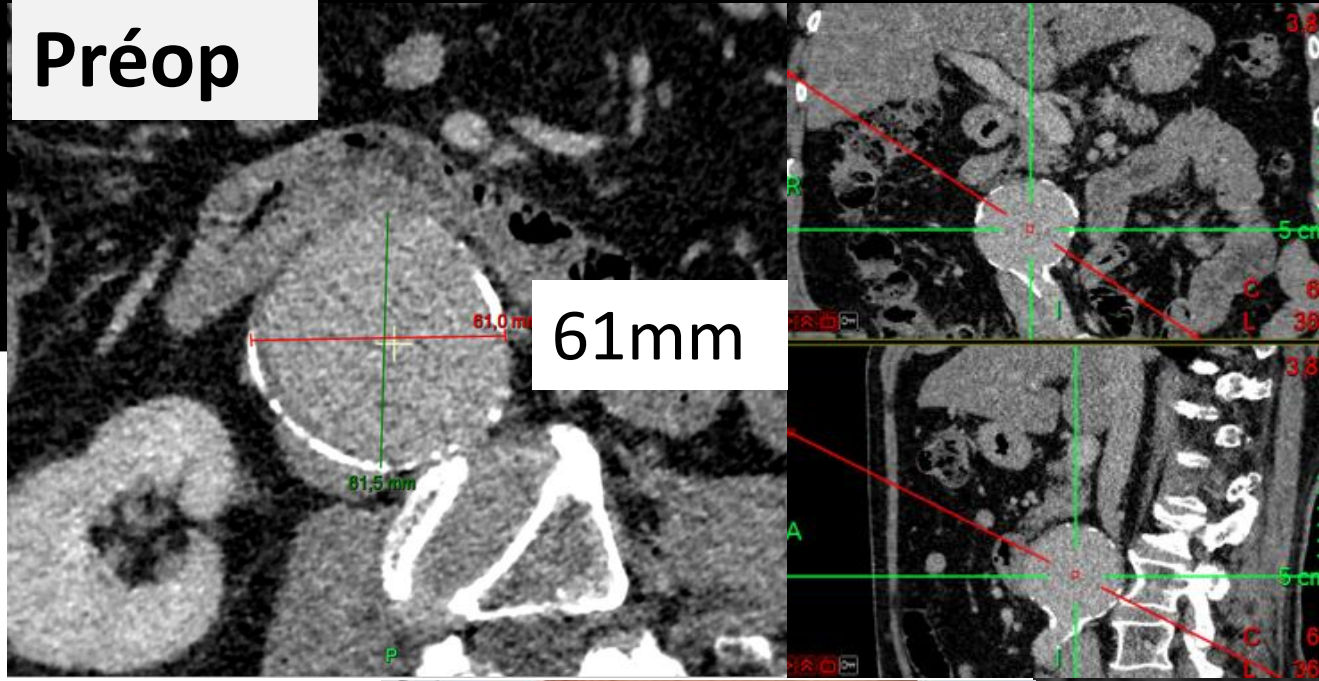
LEVAR

LEVAR: installation en salle hybride

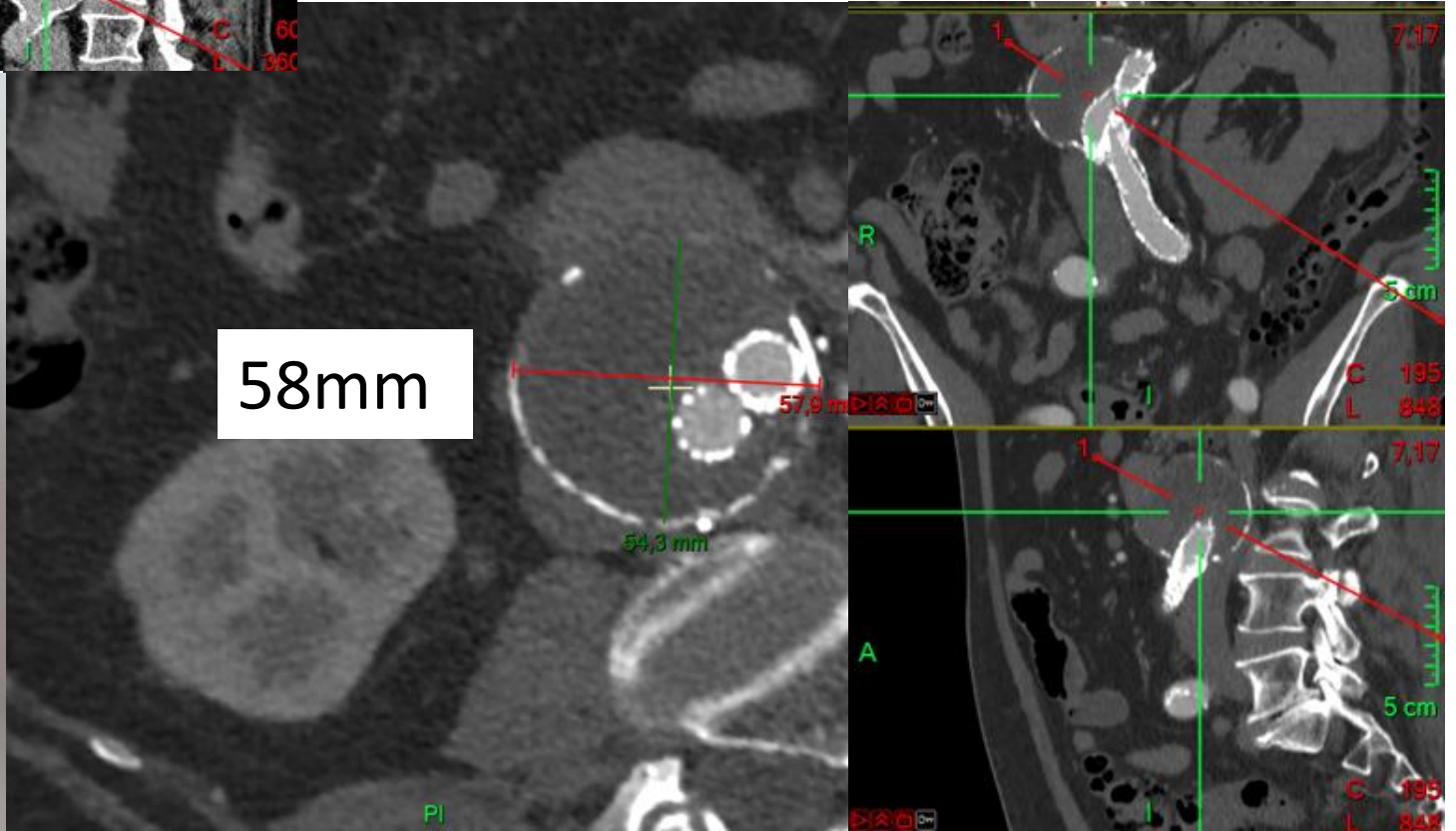
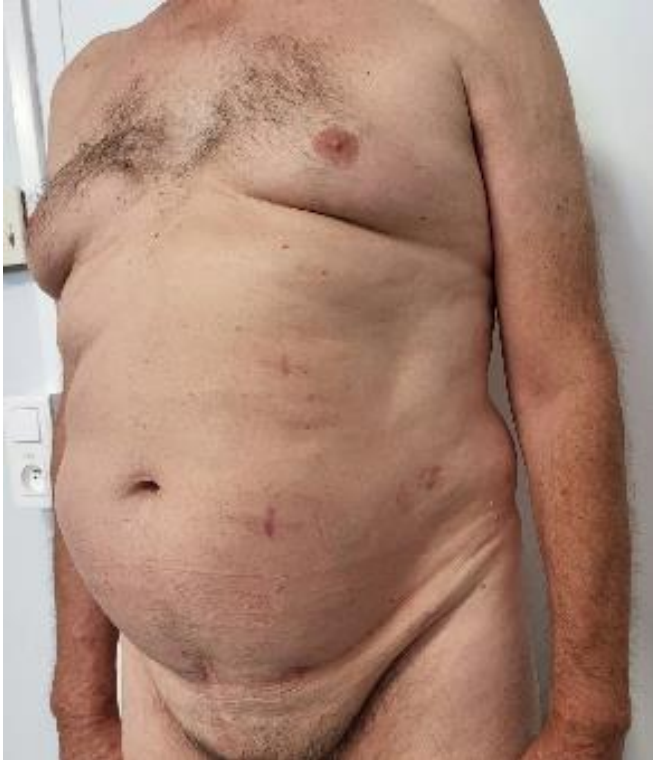

10

Préop



Postop
1 mois

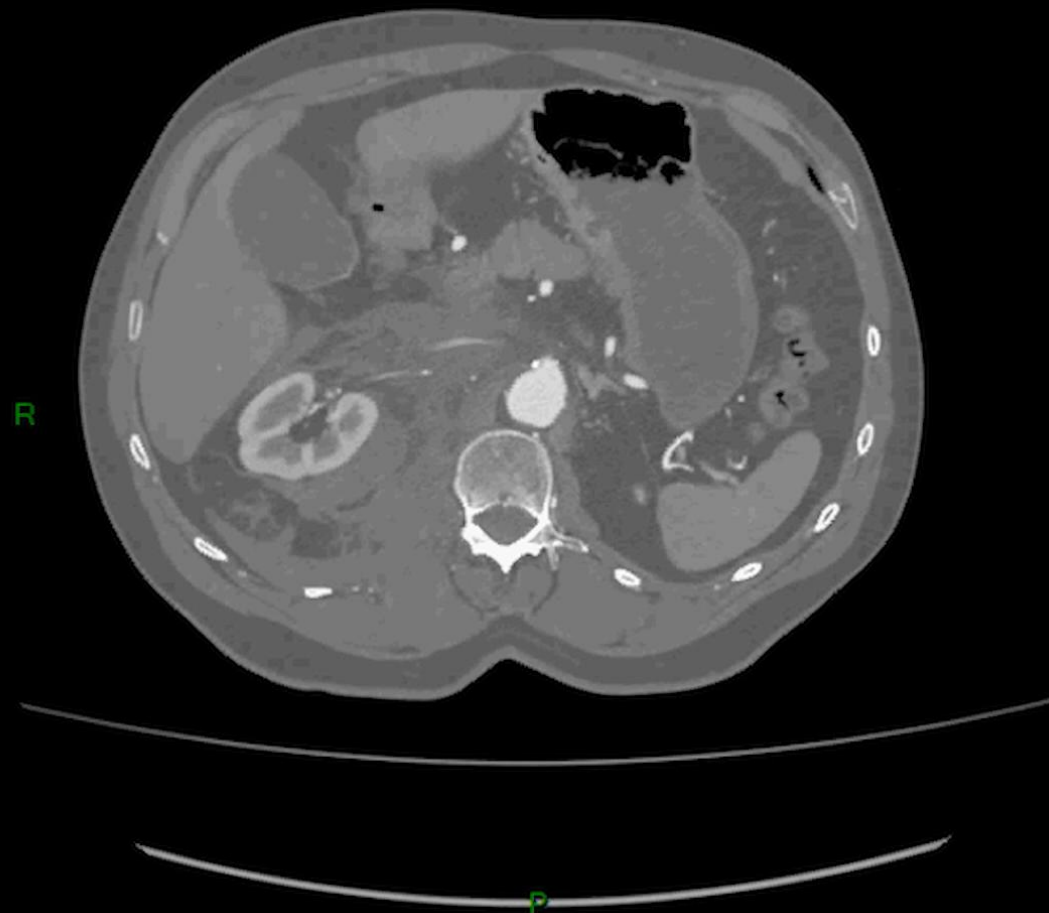


Collapsus d'EVAR à 25 mois!!



< 601 - 605 >

[27/11/2025 12:....
Actuel




RESULTATS (2019-2026)



N=47/19mois (1-69)	Résultats
AAA traité (pas d'EF, pas d'∠Ø)	100%
Endofuites type 2	0
Rétraction de l'AAA	78% (-13mm)
Réinterventions	4,2%


CONCLUSION



EVAR est efficace et durable...

(Et pourrait être utilisé chez des malades jeunes?)

si l'exclusion du sac anévrysmal est **COMPLETE**



ciw

WORLD

CHALLENGES & INNOVATIONS IN VASCULAR WORLD

**31 MARS
1^{ER} AVRIL 2026**

MÉRIDIDIEN ÉTOILE
PARIS

MERCI DE VOTRE ATTENTION !