

**Cjv**  
**WORLD**  
CHALLENGES & INNOVATIONS IN VASCULAR WORLD

31 MARS  
1<sup>ER</sup> AVRIL **2026**

MÉRIDIEN PARIS ARC DE TRIOMPHE  
PARIS


C'est faux ! Les dispositifs de préparation permettent d'optimiser les résultats dans de nombreuses situations



**HOPITAL**  
**SAINT JOSEPH**  
MARSEILLE

SERVICE DE CHIRURGIE  
VASCULAIRE ET ENDOVASCULAIRE

DR N. VALERIO Chef de Service



**CIV**  
**WORLD**  
CHALLENGES & INNOVATIONS IN VASCULAR WORLD

31 MARS  
1<sup>ER</sup> AVRIL **2026**

MÉRIDIEN PARIS ARC DE TRIOMPHE  
PARIS

## Déclaration de conflit d'intérêts :

Conformément aux recommandations en vigueur, je déclare avoir un conflit d'intérêts en lien avec le contenu de cette présentation.

Consultant Abbott / Boston

# La préparation du vaisseau

- Devenue une évidence
- D'autant plus importante que les lésions sont complexes

Longueur (> 15 cm)

Degré de calcifications

CTO

# Les limites du ballon nu

« **Enferme** » dans une stratégie

Dissections et low flow : Stenting

Calcifications résistantes +++

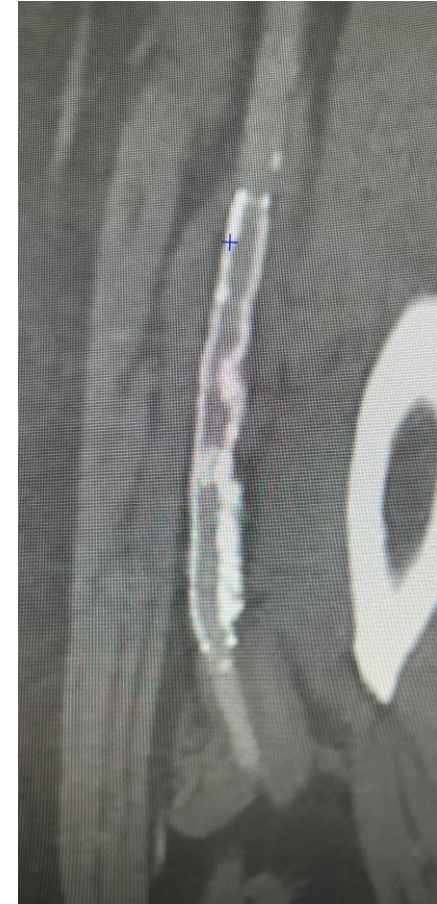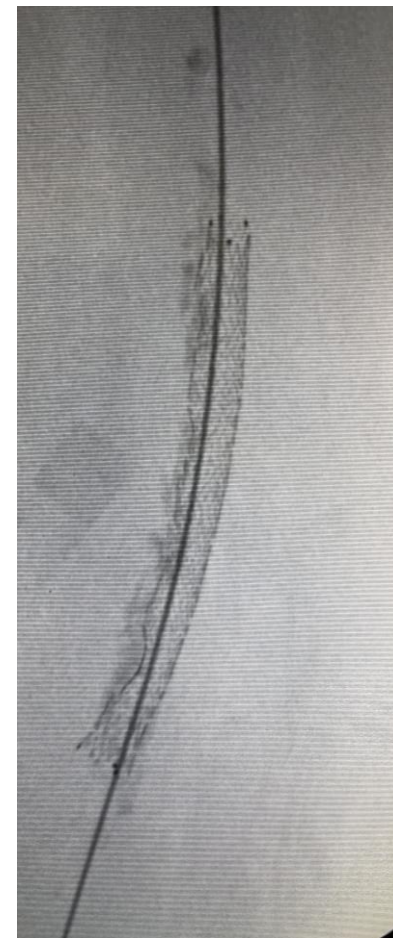
Bourgeons coralliformes

Occlusions non franchissables par le ballon (BTK)

**Intérêt majeur à identifier les « mauvais répondeurs » au POBA**

Perop : Intérêt de l'écho endovasculaire / Angiographie

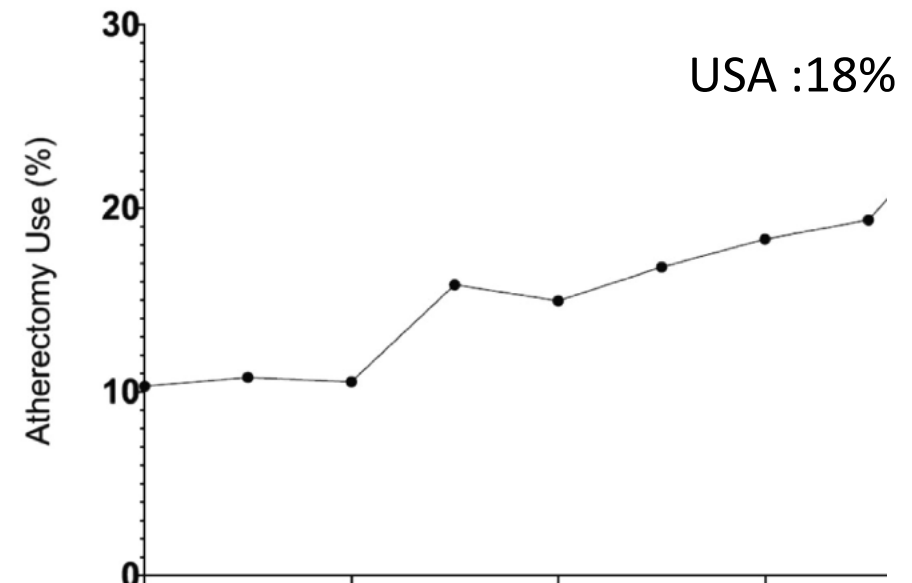
Préop : Intérêt du scanner pour l'analyse morphologique des lésions



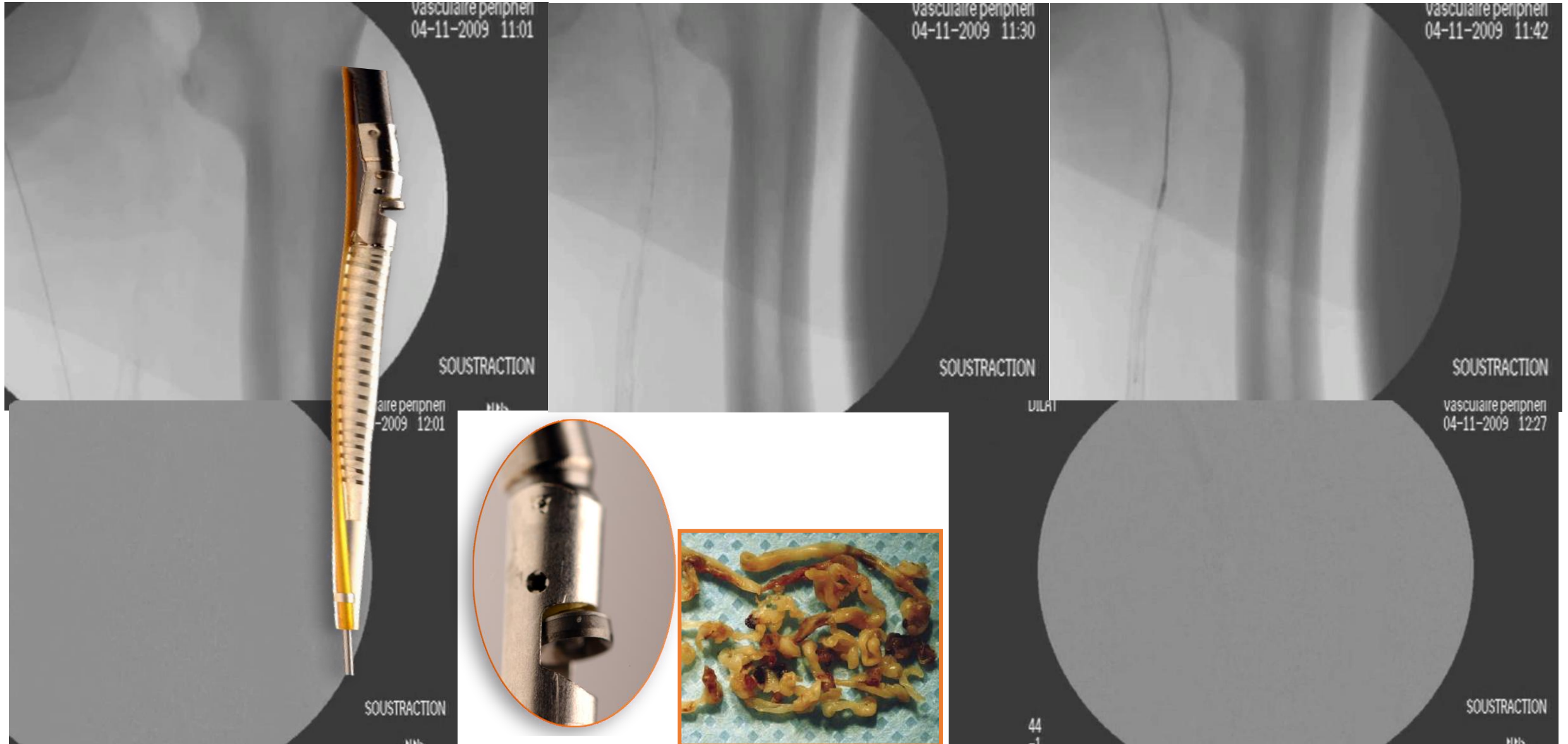
# Vessel prep : Alternatives

- Les systèmes d'athérectomie :
  - Rotationnelle : Jetstream Boston, Phoenix Philips, Rotarex BD
  - Orbital : Stealth Abbott
  - Directionnel : Hawkone Medtronic
  - Laser : Auryon AngioDynamics, Turbo Philips
- Lithotripsie intravasculaire : Shockwave

Aucun de ces dispositifs n'a fait la preuve irréfutable de sa supériorité sur le ballon nu



# Athérectomie : une saga de plus de 20 ans



# L'athérectomie : Pas un traitement mais une préparation du vaisseau

- + Le ballon actif pour le traitement
- + L'ivus pour bien voir
- + Le filtre pour la sécurité

Resténose à 6 mois +++

Le ballon nu est resté  
la référence faute  
d'étude à haut niveau  
de preuve





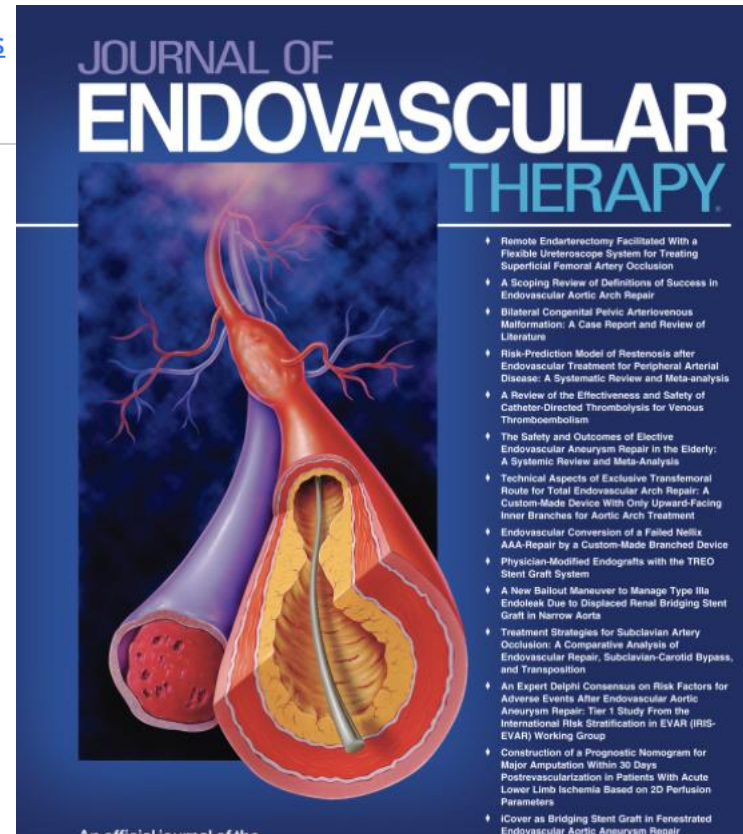
# Intérêt des études « de vraie vie »: Ellipse study

Treatment of Calcified Femoro-Popliteal Lesions Using Jetstream<sup>®</sup> Atherectomy Device and Ranger<sup>®</sup> Drug-Coated Balloon Without Embolic Protection Device: 12-Month Results of the Ellipse Multicenter Study

[Nicolas Valerio, MD](#), [Jerome Albertin, MD](#), [...] [on behalf of the Ellipse Investigators](#)

[OnlineFirst](#) | <https://doi.org/10.1177/15266028251352788>

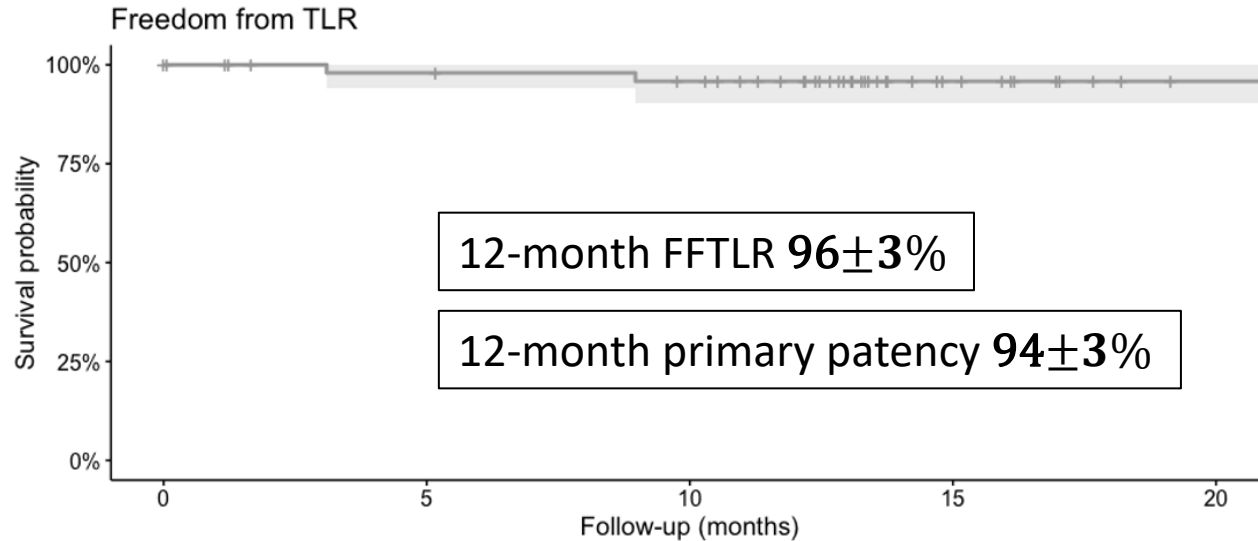
58 patients **sélectionnés**  
8 centres (Oxymore)  
Claudicants  
Scanner préopératoire  
TASC B et C  
Calcifications sévères (48)  
Occlusions > 5 cm exclus  
Lésions hypodenses exclues



Boston scientific  
Jetstream  
+  
Ballons actifs Ranger



# Résultats à distance



Inconvénient :

Pas de randomisation vs Ballon nu

Avantage :

Permet d'identifier un sous groupe

## Résultat à 30 mois :

**Freedom from TLR :**  $91 \pm 5\%$  (95% confidence interval 0.73–0.97)

**Perméabilité Primaire :**  $94\% \pm 3\%$  (95% confidence interval 0.82-0.98)

**Perméabilité Secondaire :**  $98\% \pm 2\%$  (95% confidence interval 0.87-0.99)

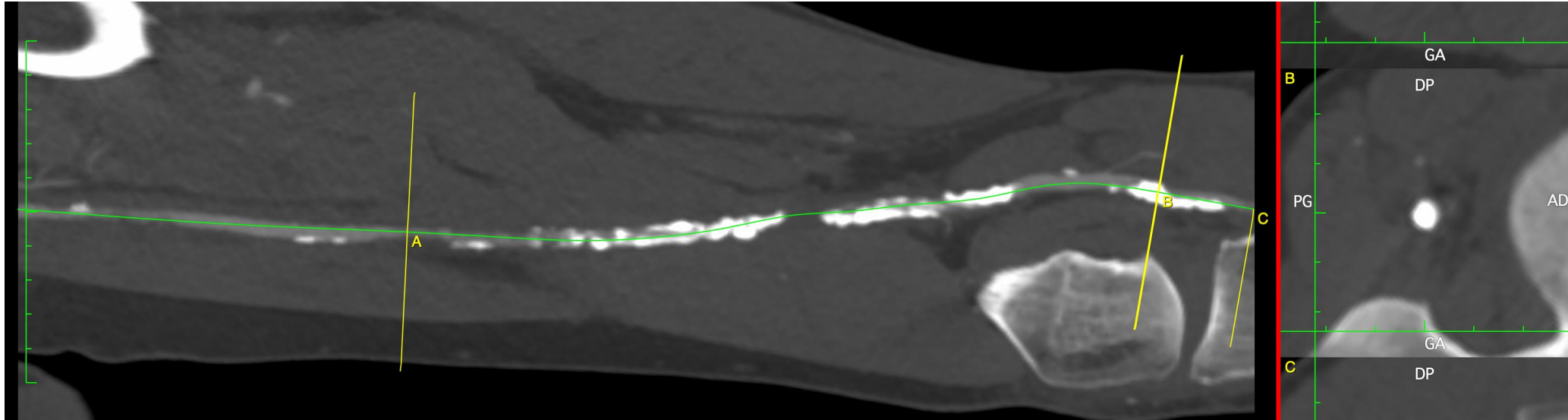
# Intérêt du scanner pour sélectionner les lésions et définir la stratégie de préparation de l'artère en fonction des objectifs

- Réduire la longueur du stenting
- Eviter le stenting des artères de petit diamètre
- Eviter le stenting de certaines zones anatomiques
- Volonté d'utiliser des principes actifs
- ...

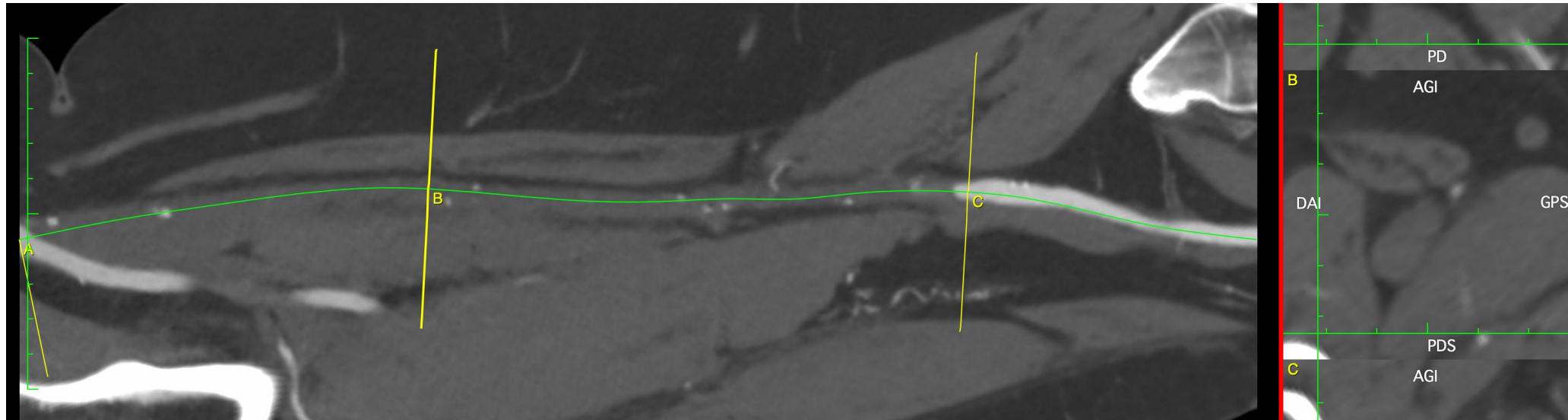
# Scanner préop : Caractéristiques de la lésion



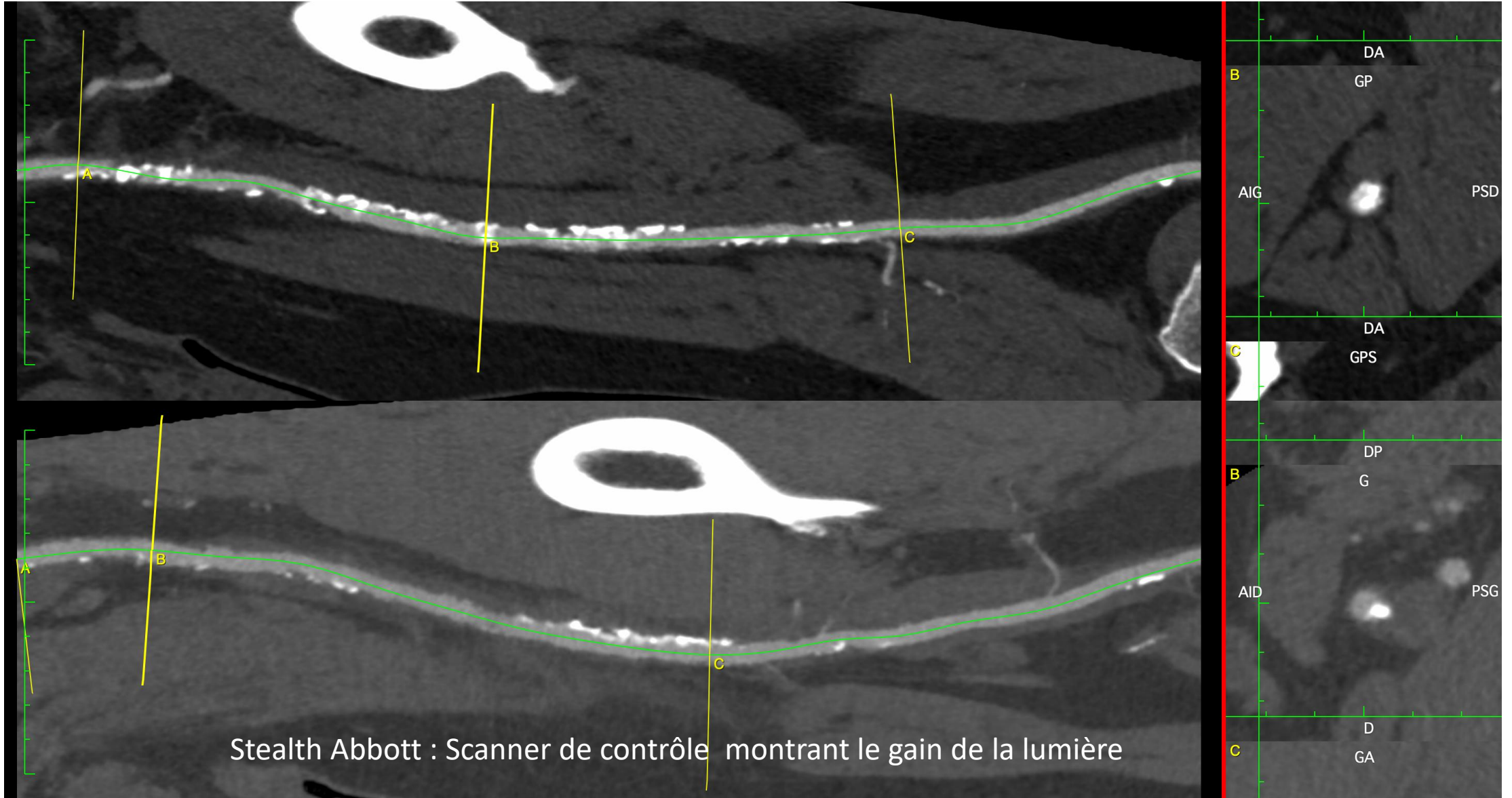
Longue  
Lésion  
calcifiée



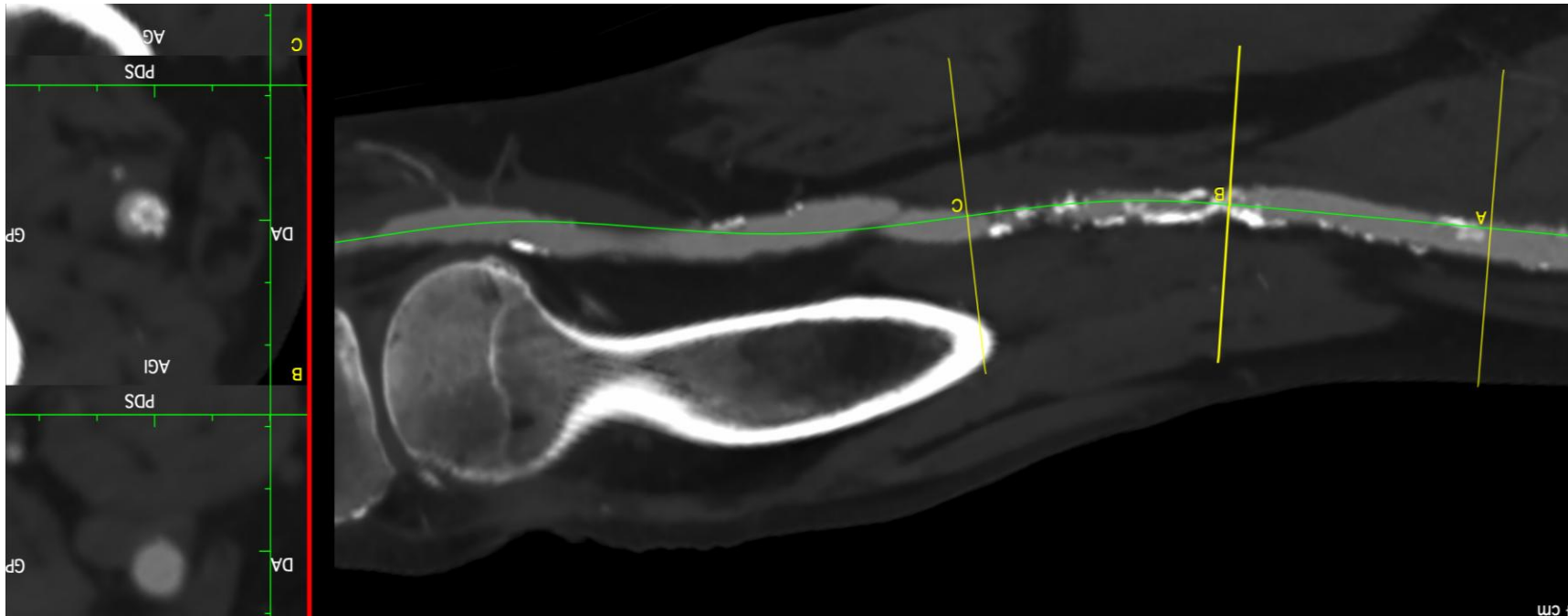
Longue  
occlusion  
hypodense



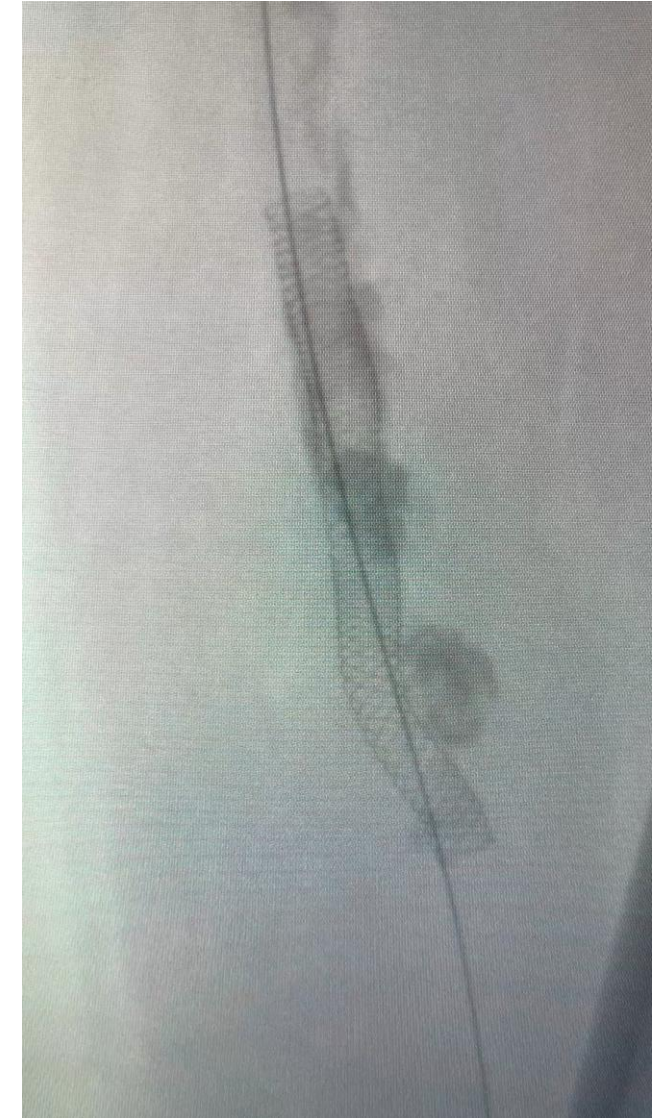
# Scanner préop : Longue lésion calcifiée



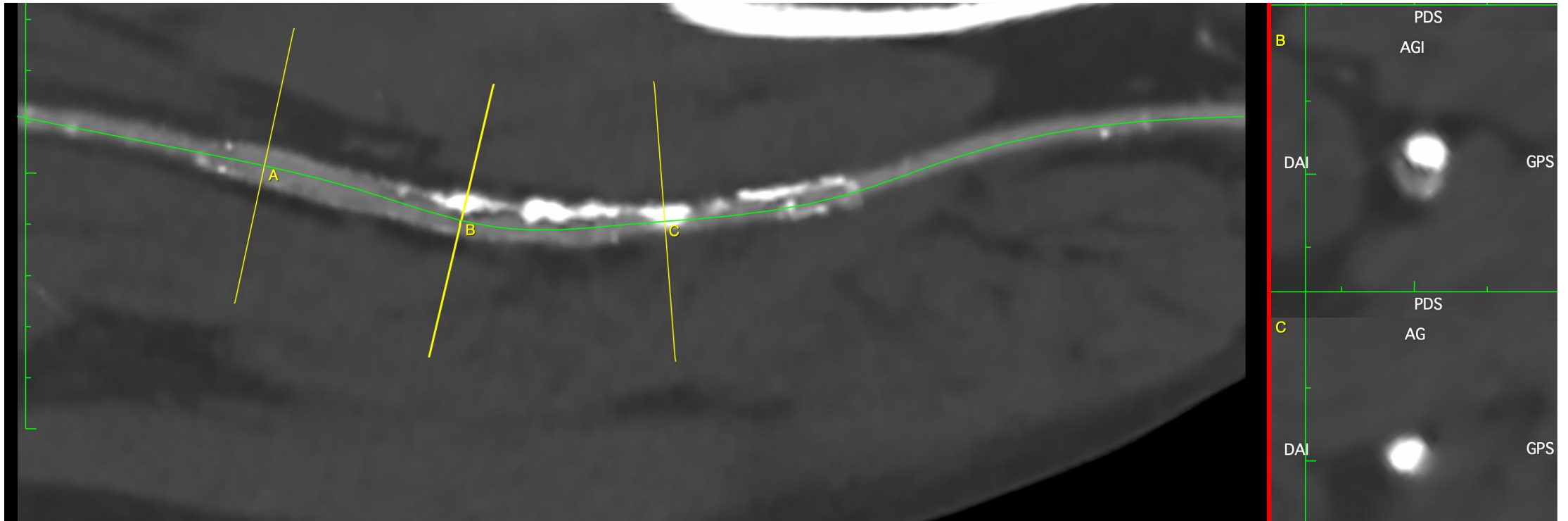
# Scanner préop : Diamètre de l'artère cible




Diamètre > 6 mm



# Scanner préop : La resténose intrastent En fonction des caractéristiques





**CIV**  
**WORLD**  
CHALLENGES & INNOVATIONS IN VASCULAR WORLD

31 MARS  
1<sup>ER</sup> AVRIL **2026**

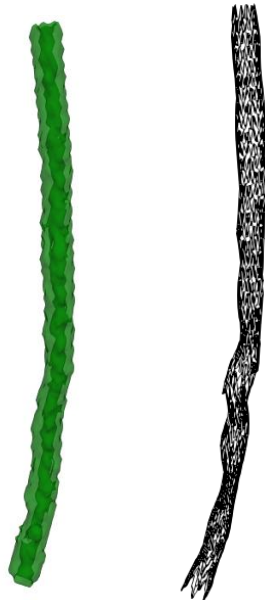
MÉRIDIEN PARIS ARC DE TRIOMPHE  
PARIS

# Conclusion

Des études sont indispensables pour préciser la place de ces dispositifs dans notre arsenal

 **PrediSurge**

Jumeau numérique  
à l'étage fémoro poplité



Dr Mar Alonso  
Pr Yann Goueffic

**France-PAD**



Clinical Investigation Network



**Pr Yann Gouëffic** – Vascular Surgeon  
Saint Joseph Hospital, Paris  
Private non-for-profit  
France-PAD Coordinator



**Pr Bahaa Nasr**  
Vascular Surgeon  
CHU Cavale Blanche, Brest  
Public



**Dr Gilles Goyault**  
Interventional Radiologist  
Clinique Rhena, Strasbourg  
Private non for profit



**Dr Jérôme BRUNET**  
Interventional Cardiologist  
Clinique Rhône Durance, Avignon  
Private



**Dr Jean-Baptiste BOCQUEL**  
Vascular Surgeon  
Clinique porte de L'Orient, Lorient  
Private non-for-profit



**Dr Nicolas VALERIO**  
Vascular Surgeon  
Saint Joseph Hospital, Marseille  
Private-non-for-profit

High volume French  
clinical center  
**8% of LLPAD  
national activity**




  
National localizations



**Diverse** hospital  
organizational  
**model**





**CIV**  
WORLD  
CHALLENGES & INNOVATIONS IN VASCULAR WORLD

31 MARS  
1<sup>ER</sup> AVRIL **2026**

MÉRIDIEN PARIS ARC DE TRIOMPHE  
PARIS

# Conclusion

~~C'est faux~~ ! Les dispositifs de préparation  
permettent d'optimiser les résultats dans  
de ~~nombreuses~~ situations 😊  
CERTAINES



HOPITAL  
**SAINT JOSEPH**  
MARSEILLE

SERVICE DE CHIRURGIE  
VASCULAIRE ET ENDOVASCULAIRE

DR N. VALERIO Chef de Service