


Quand on sait encore la faire,
la chirurgie ouverte est plus complète
pour les malades les plus complexes

X CHAUFOUR, A HOSTALRICH, T BOISROUX



Conflits et liens d'intérêts

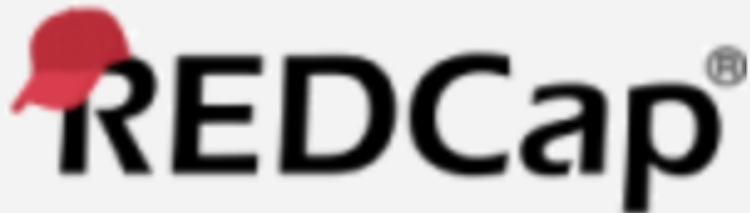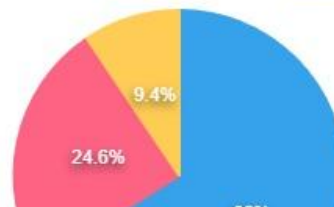


J'ai, ou j'ai eu au cours des deux dernières années, une affiliation, des intérêts financiers ou des liens d'intérêts de tout ordre avec les firmes suivantes, ou j'ai reçu des compensations financières ou des honoraires, des bourses de subvention ou de recherche émanant des companies suivantes :

- Cook Medical - Gore - Terumo Aortic

Volume d'inclusion FRAILAORTA : 350

ANÉVRISMALE OCCLUSIF INFECTION



Anévrisme : 231

Nombre de patient traité en MAPG : 230

- Asymptomatique : 165
- Douloureux : 5
- Embolisation : 1
- Fissuré rompu stable : 13
- Rompu instable : 11
- Dissection anévrismale : 8

Nombre de patient traité en REDUX : 27

- Explantation : 12
 - Endofuite : 9
 - EF1A : 8
 - EF1B : 1
 - EF1C : 0
 - EF2 : 0
 - EF3 : 0
 - EF4 : 0
 - EF5 : 0
- Occlusion : 3
- Anévrismorrhaphie : 9
- Faux anévrisme : 6

Occlusif : 86

Nombre de patient traité en PABF : 52

- stade 1 : 1
- stade 2 : 32
- stade 3 : 10
- stade 4 : 6
- ischémie aigue : 3

Nombre de patient traité en TE AORTIQUE : 10

- stade 1 : 2
- stade 2 : 8
- stade 3 : 0
- stade 4 : 0
- ischémie aigue : 0

Nombre de patient traité en PABF/TE : 24

- stade 1 : 2
- stade 2 : 10
- stade 3 : 8
- stade 4 : 3
- ischémie aigue : 1

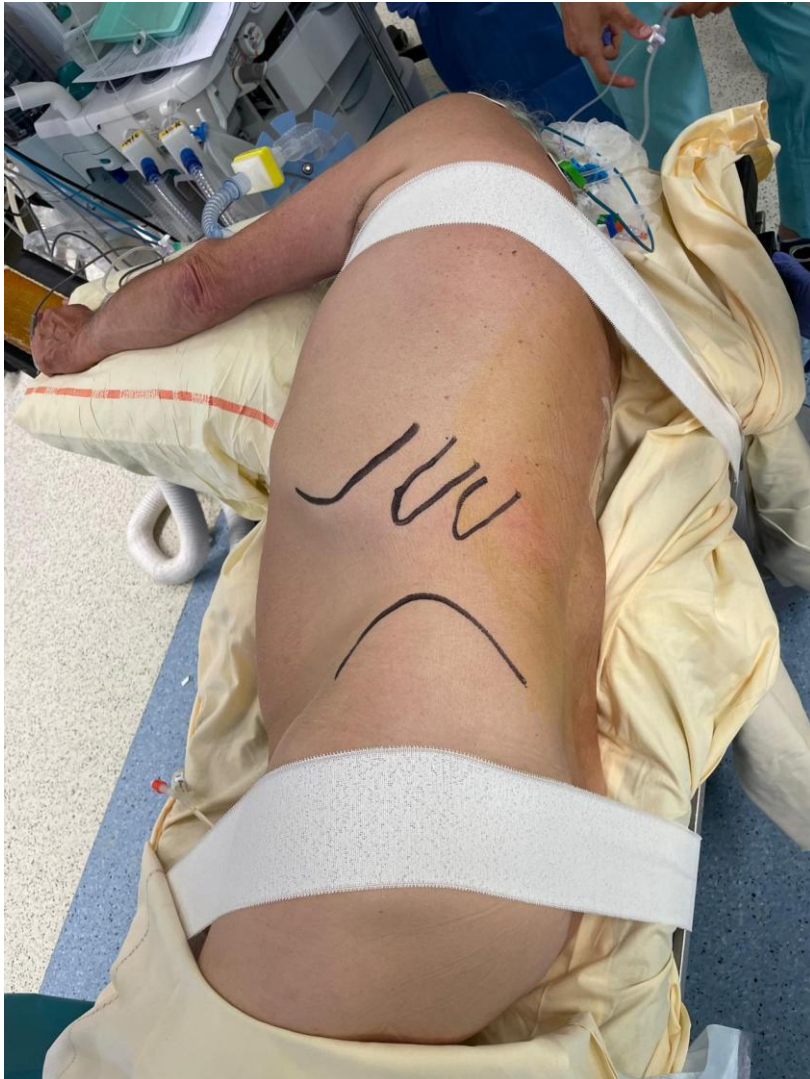Infection : 33

- Mycotique de novo : 10
- Explantation PABF : 10
- Explantation infection EVAR : 8
- Explantation MAPG : 5

Patient baseline characteristics in the cohort of 86 patients

	Cohort N = 86
Sex	
Male	59 (68.6)
Female	27 (31.4)
Age, years	61 +/- 9.6
BMI	19.6 +/- 7.6
Ischemic heart disease	36 (41.9)
Chronic Obstructive Pulmonary Disease	26 (30.2)
Chronic renal failure (eGFR < 60 mL/min)	17 (19.8)
Stroke	8 (9.3)
Active smoking	50 (58.1)
Dyslipidemia	51 (59.3)
Hypertension	52 (60.5)
Diabetes	15 (17.4)
Previous endovascular aorto iliac revascularisation	36 (41.8)
Presentation	
Grade 1 = Asymptomatic	5 (5.8)
Grade 2 = Claudication	50 (58.1)
Grade 3 = Rest Pain	18 (20.9)
Grade 4 = Ulcer	9 (10.5)
Emergency = Acute ischemia	4 (4.7)
Mesenteric ischemia	5 (5.8)





Operative and technical features of 86 occlusive disease

	Cohort N = 86
Surgical approach	
Laparotomy	36 (41.9)
Lumbotomy	50 (58.1)
Clamping zone	
Supra coeliac	24 (27.9)
Supra mesenteric	9 (10.5)
Supra renal	28 (32,6)
Infrarenal	
Concomittant femoral endarterectomy	28 (32.6)
Cell saver (mL)	715 +/- 463
Peridural anesthesia	64 (74.4)

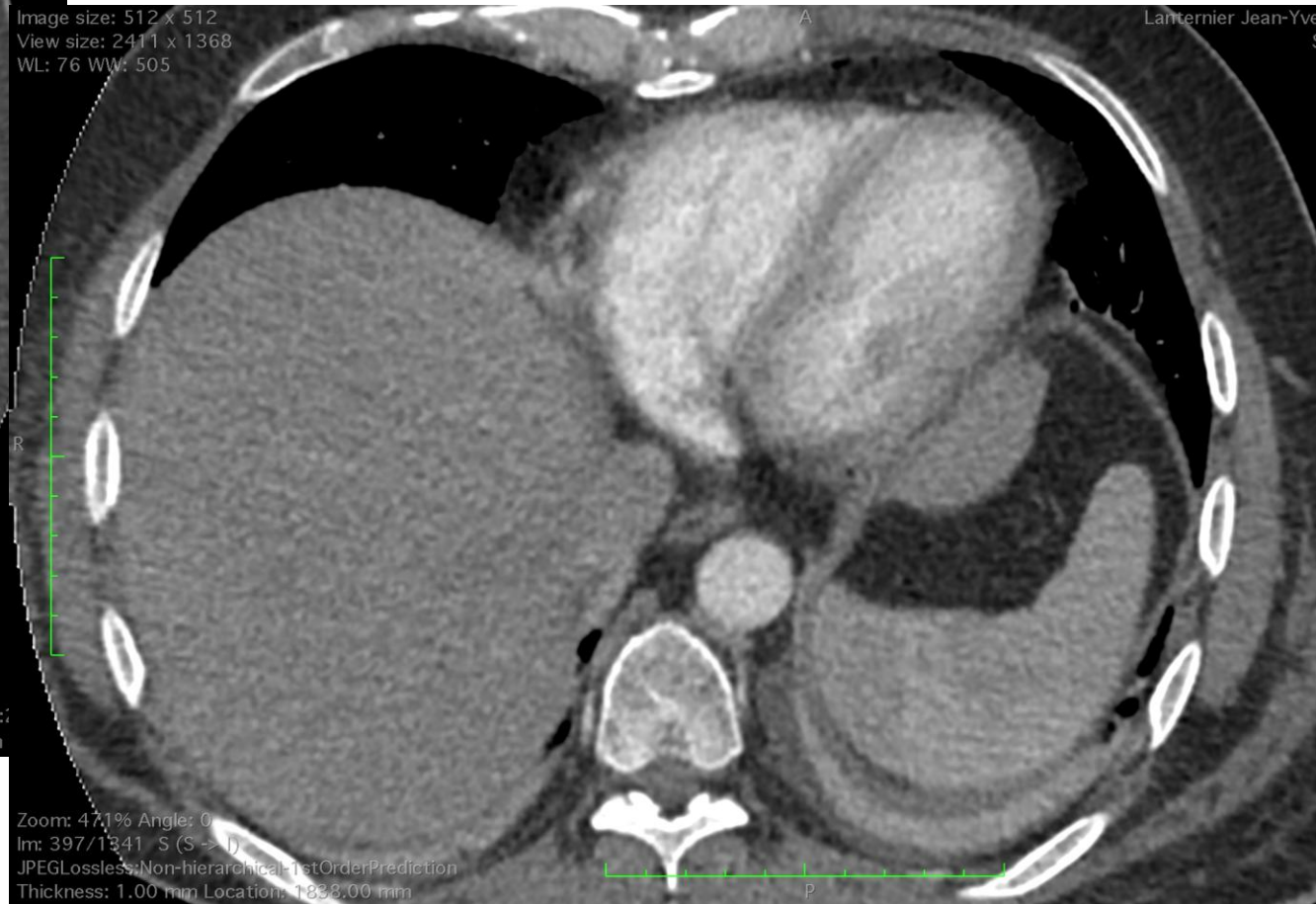
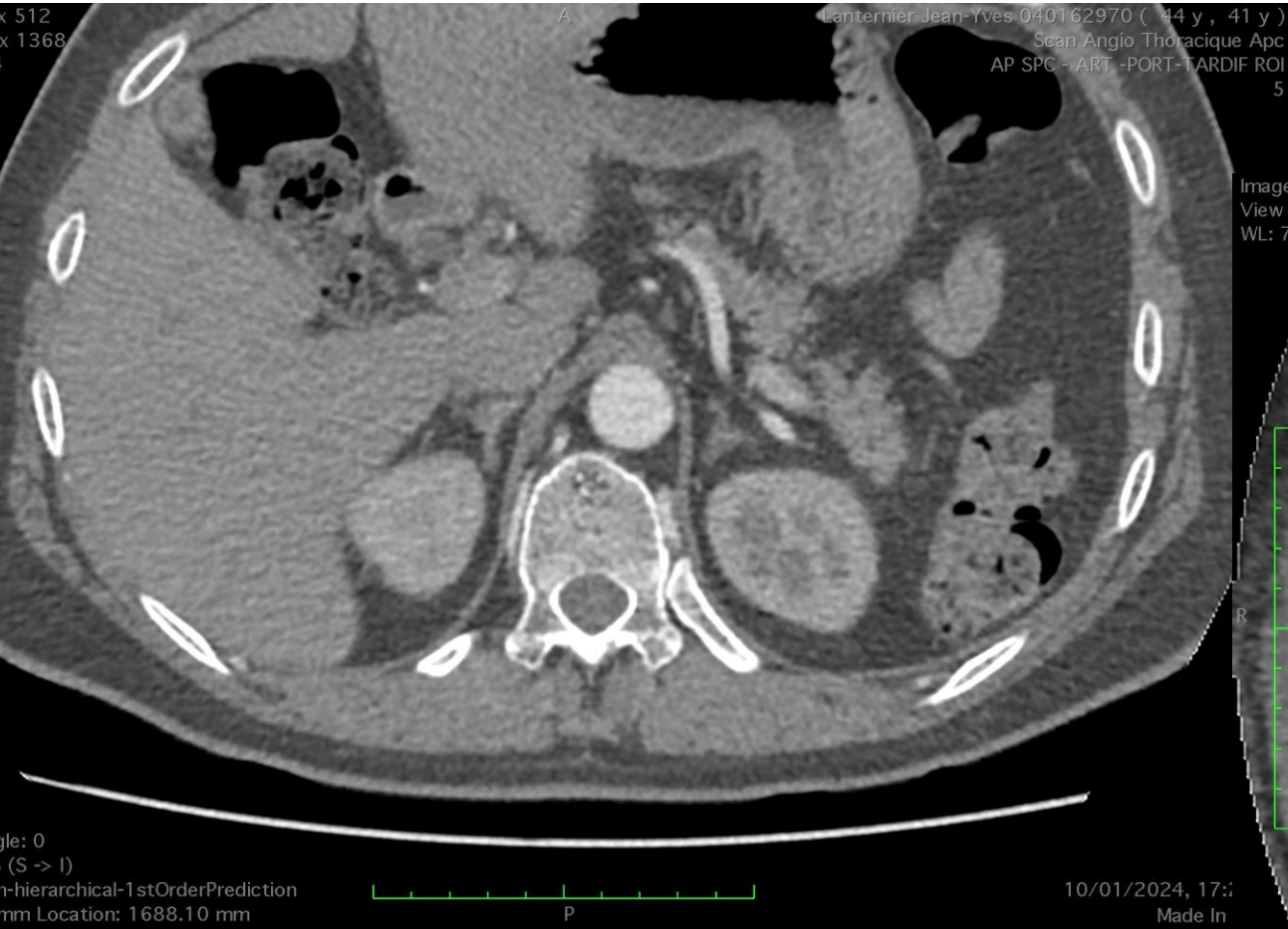

Outcomes after operative repair

	Cohort N = 86
Hospitalisation, days (a)	8 [7-13]
In-hospital mortality (b)	5 (5.8)
Multiorgan failure	1 (1.2)
Respiratory failure	2 (2.5)
Aortic failure	1 (1.2)
Embolism	1 (1.2)
In-hospital morbidity (b)	
Reintervention	17 (19.8)
Ischemia	9 (10.5)
Fasciotomy	3 (3.5)
Hemorrhage	1 (1.2)
Minor amputation	1 (1.2)
Major amputation	1 (1.2)
Colectomy	1 (1.2)
Myocardial infarction	1 (1.2)
Respiratory failure defined by ventilation>24h or reintubation	6 (7)
Bowel ischemia requiring surgery	1 (1.2)
Major stroke	1 (1.2)
Renal dysfunction >50%	11 (12.8)
Temporary Dialysis	5 (5.8)
Permanent Dialysis	1 (1.2)



44 ans, Occl Ao +AIP Dte &G



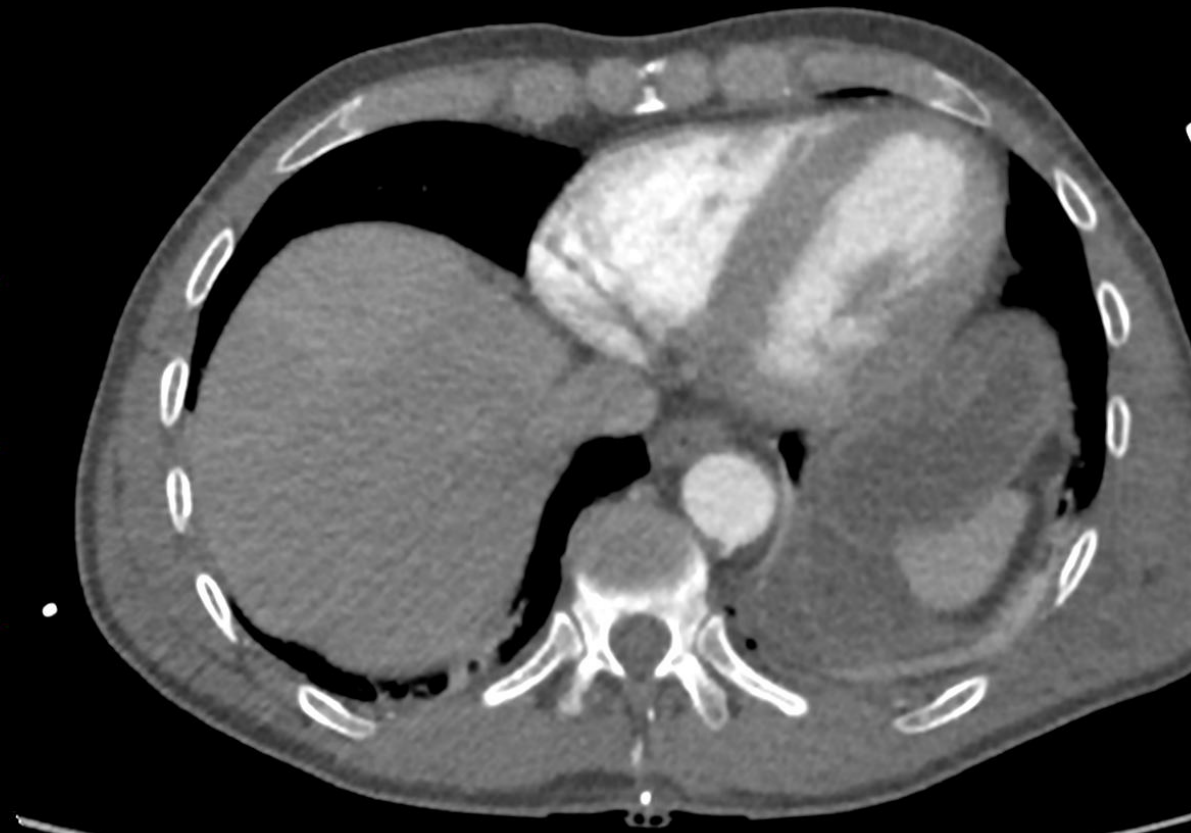
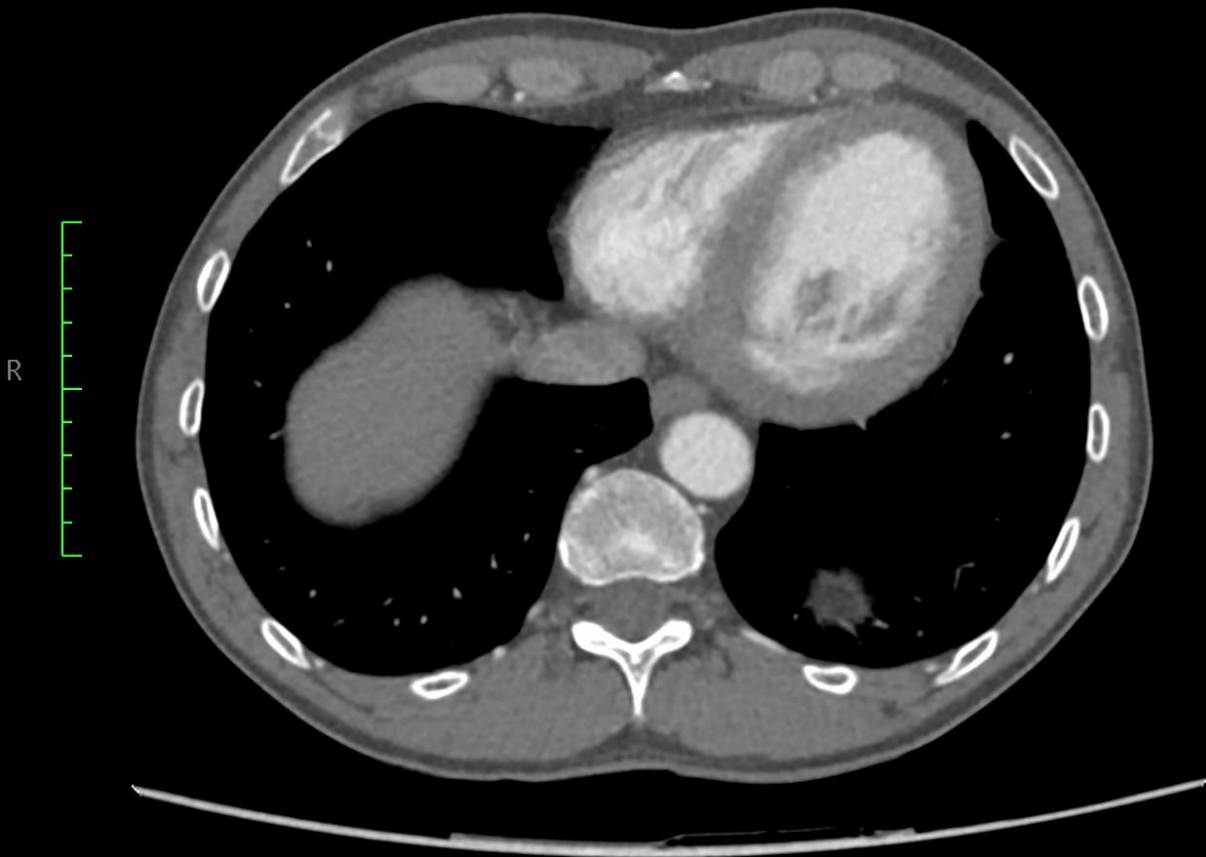62 ans / Occl Aorto-Iliaque

Image size: 512 x 512
View size: 1368 x 1368
WL: 89 WW: 816

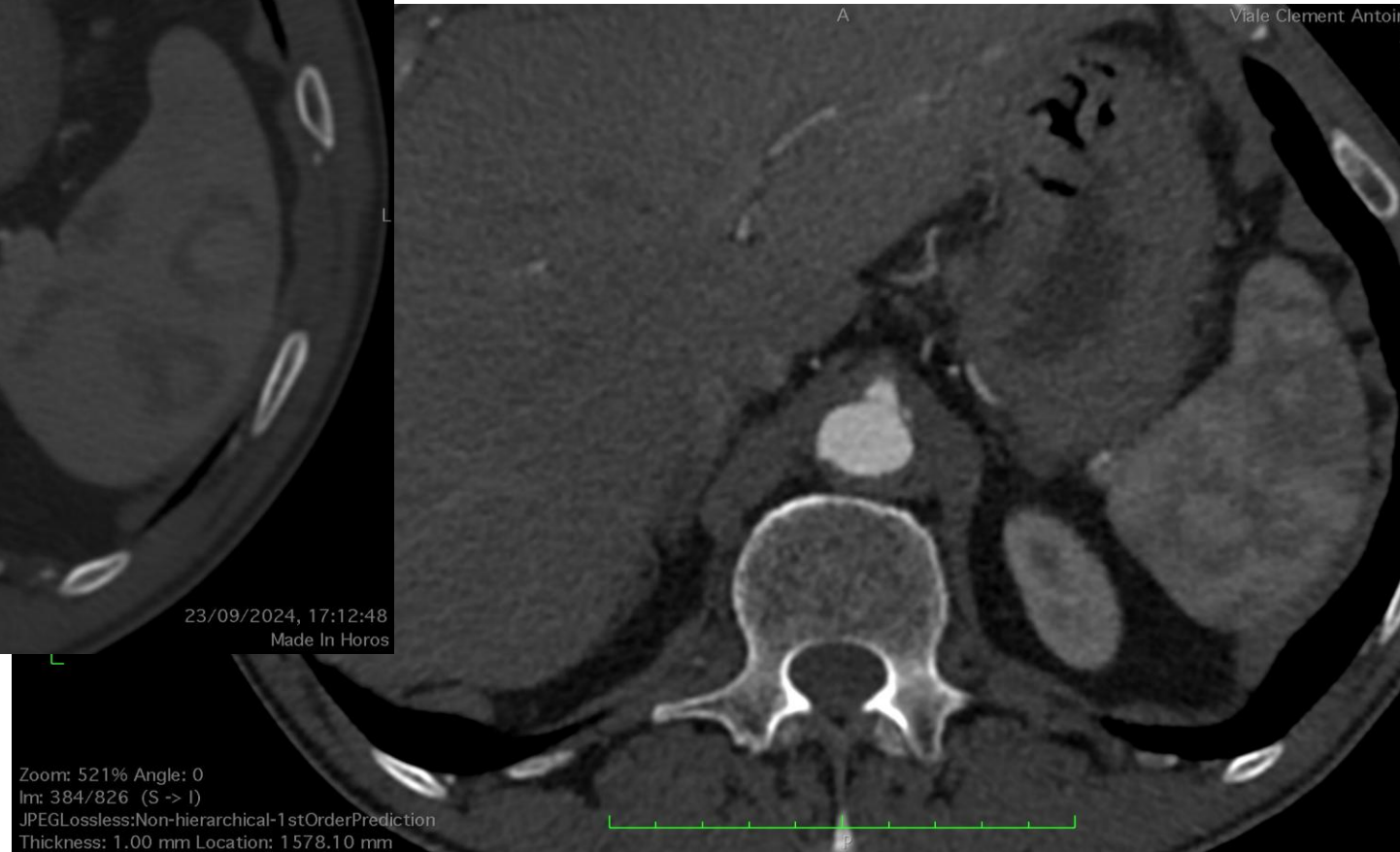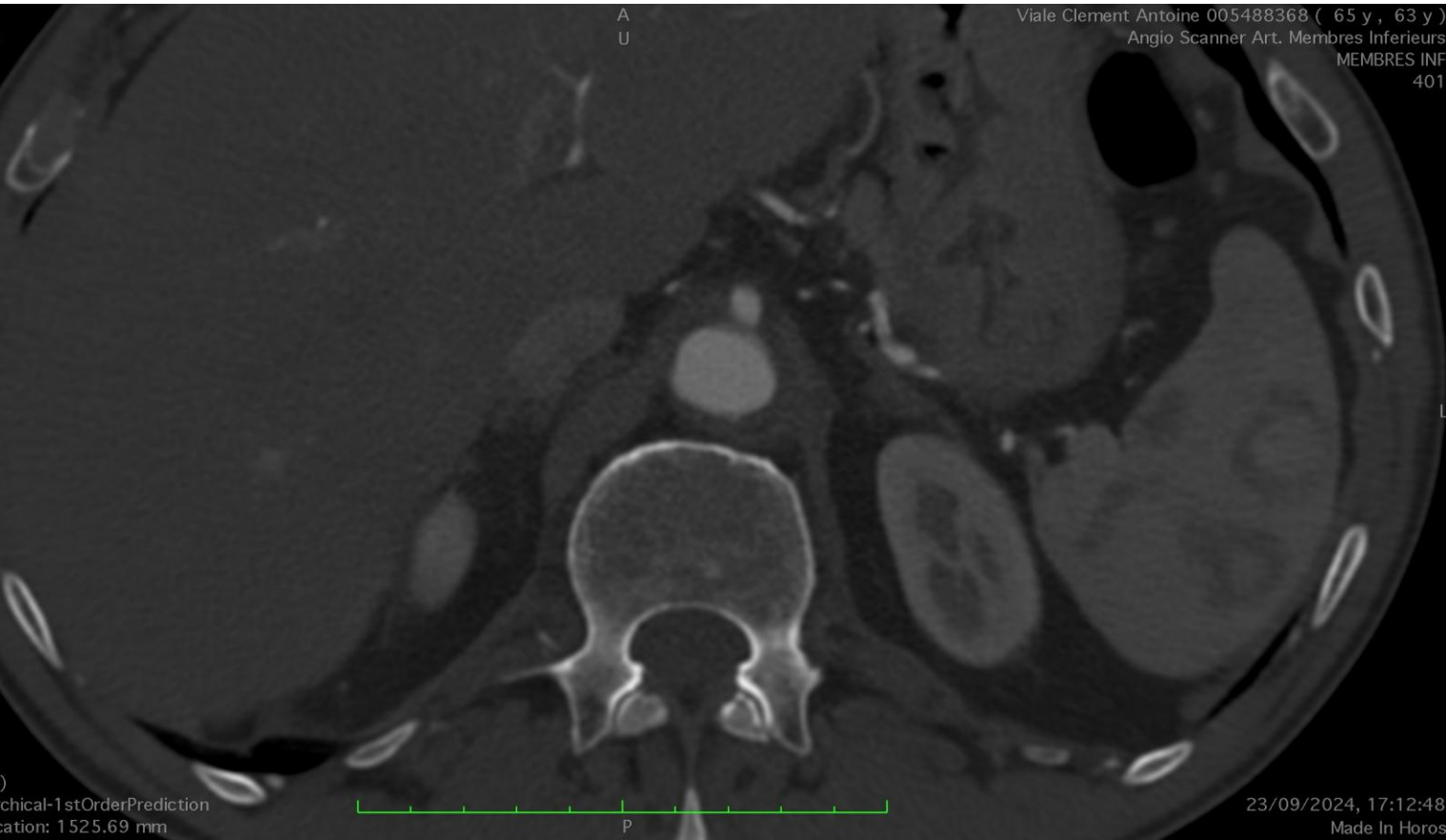
A Bedes Patrick 040853280 (62 y , 60 y)
Scan Angio Membres Inferieurs A
ANGIO MB INF SOUSTR+AP PORT

Image size: 512 x 512
View size: 1368 x 1368
WL: 97 WW: 795

A Bedes Patrick 040853280 (62 y ,
Scan Ao
AORTE TOTALE



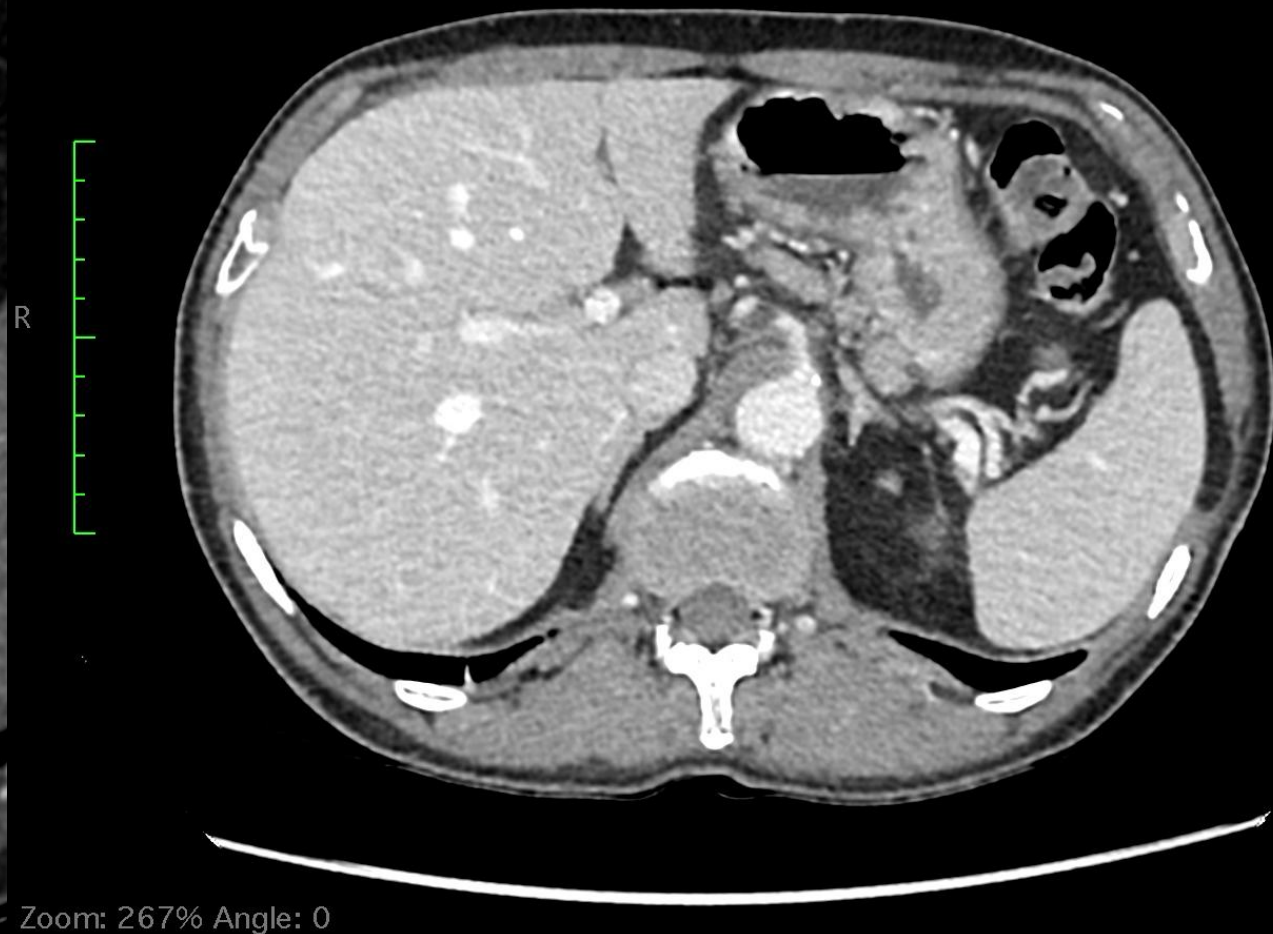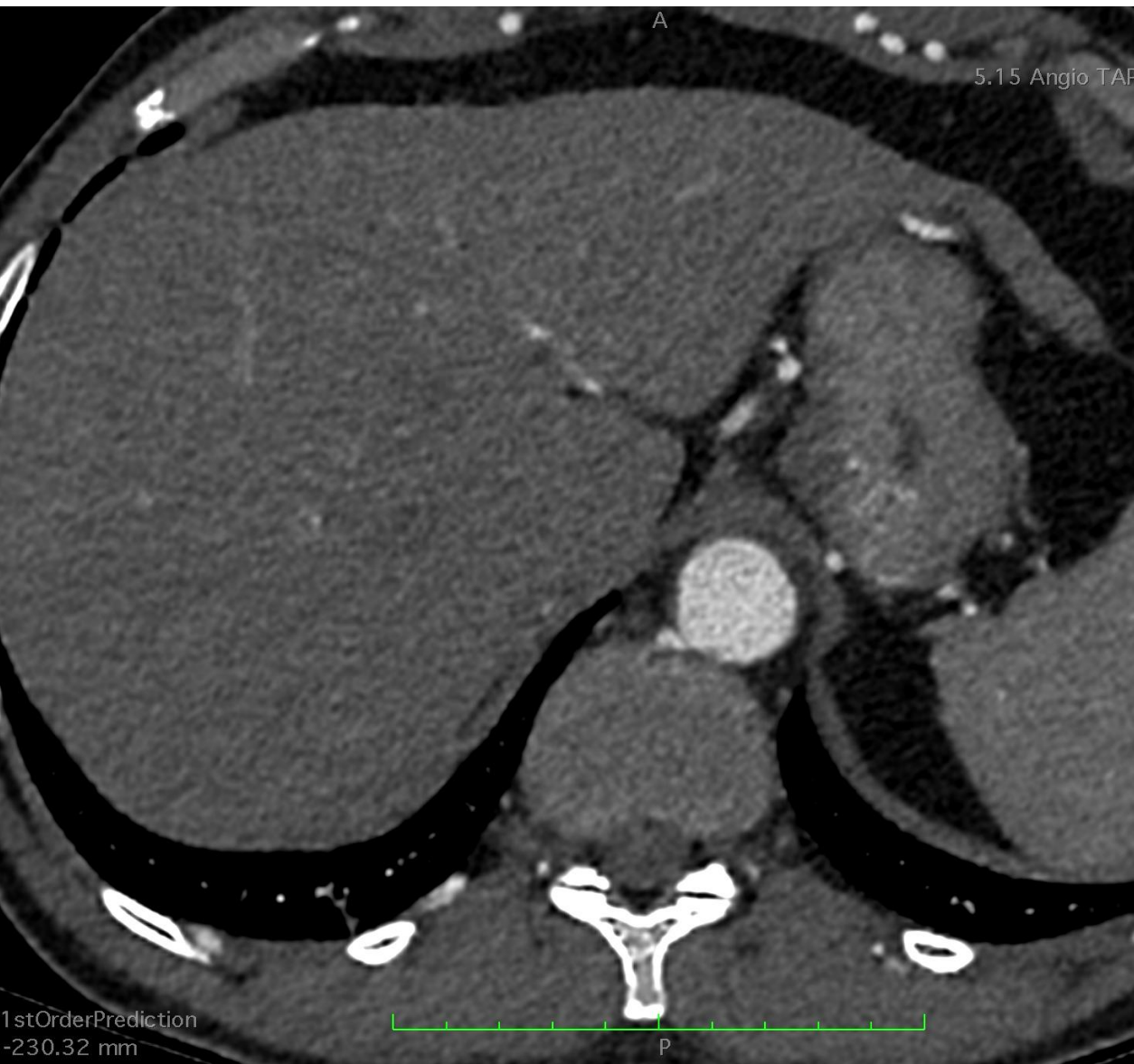63 ans/ Occl Pont Ao-Bif lateral / Ocl AFC Bila



65 ans , Ocl AO + ARG

Image size: 512 x 512
View size: 1368 x 1368
WL: 40 WW: 400

A Humblot Luc 034650878 (65 y
Tdm Abdomen P
5.1 TAP Sans IV - TAP Porta



Zoom: 267% Angle: 0
Im: 244/508 (S -> I)

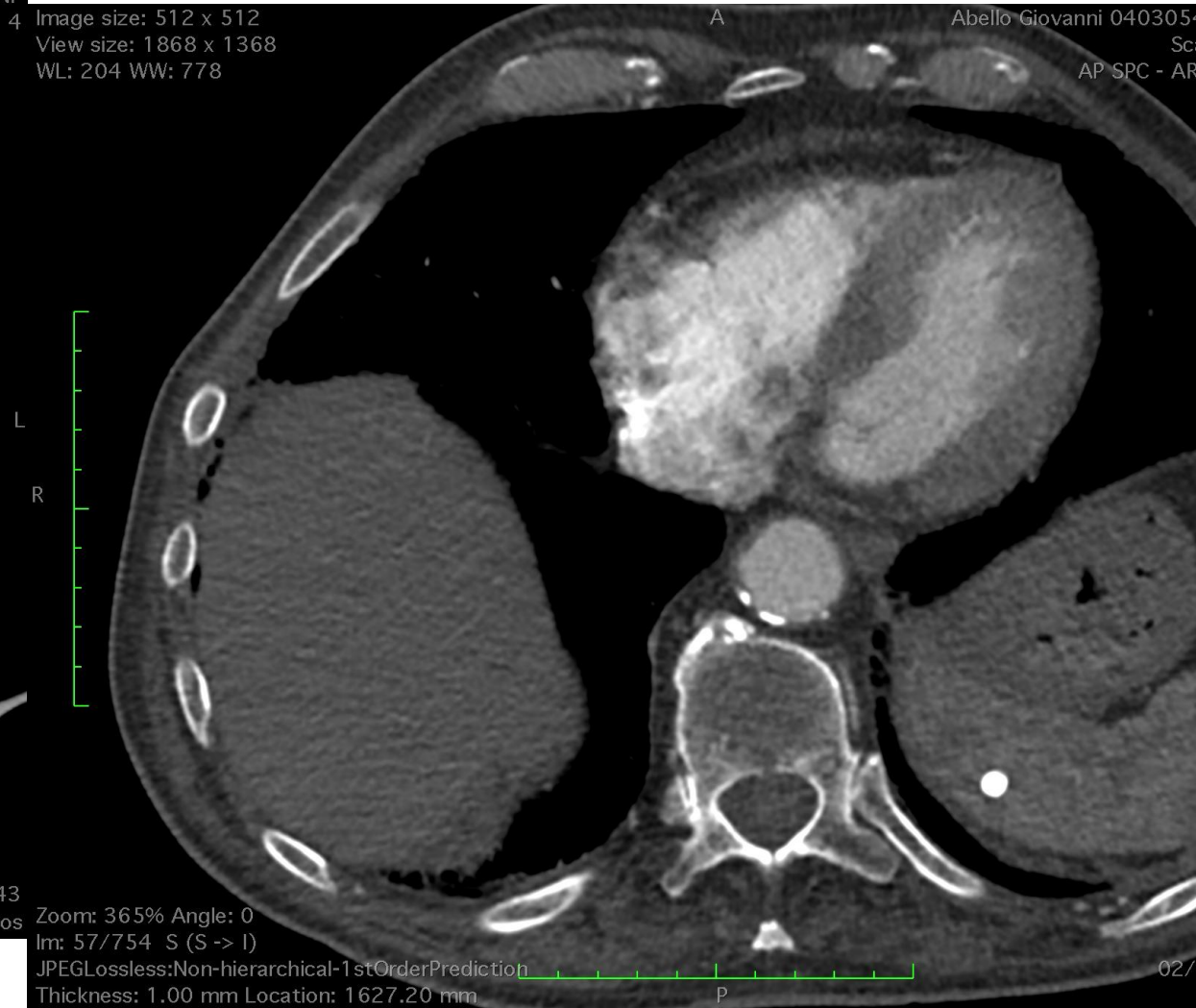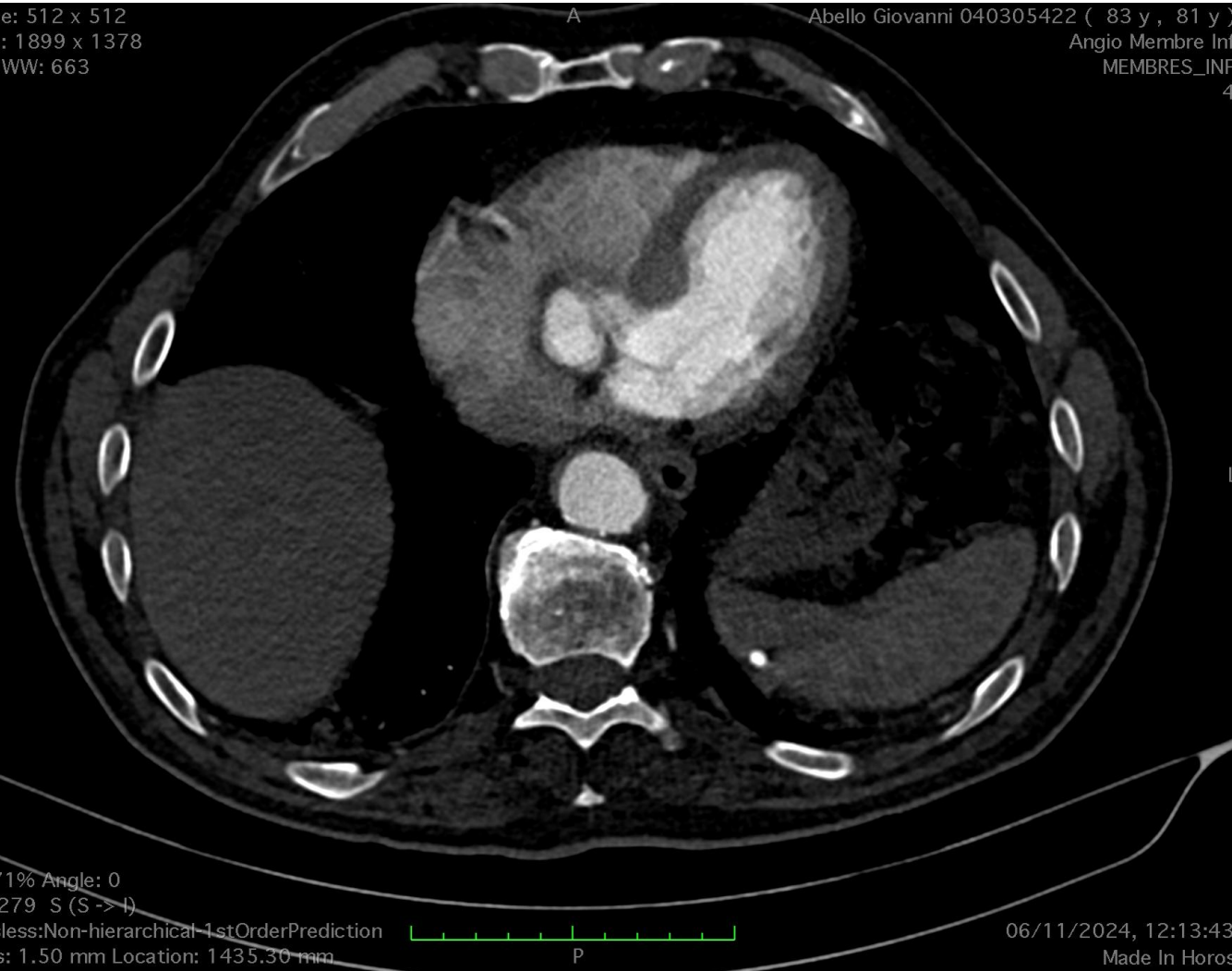
JPEGLossless:Non-hierarchical-1stOrderPrediction

Thickness: 1.25 mm Location: -265.90 mm

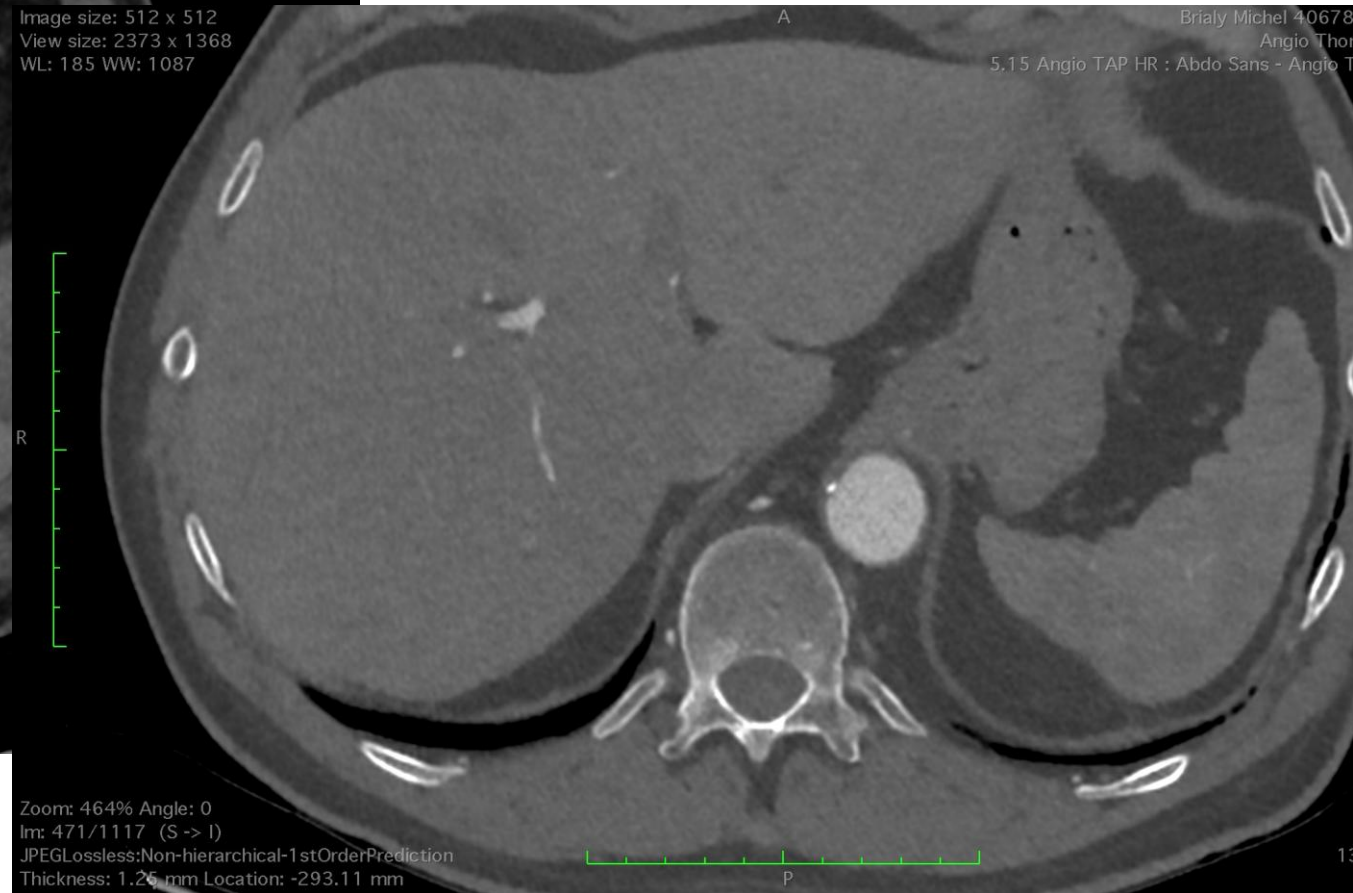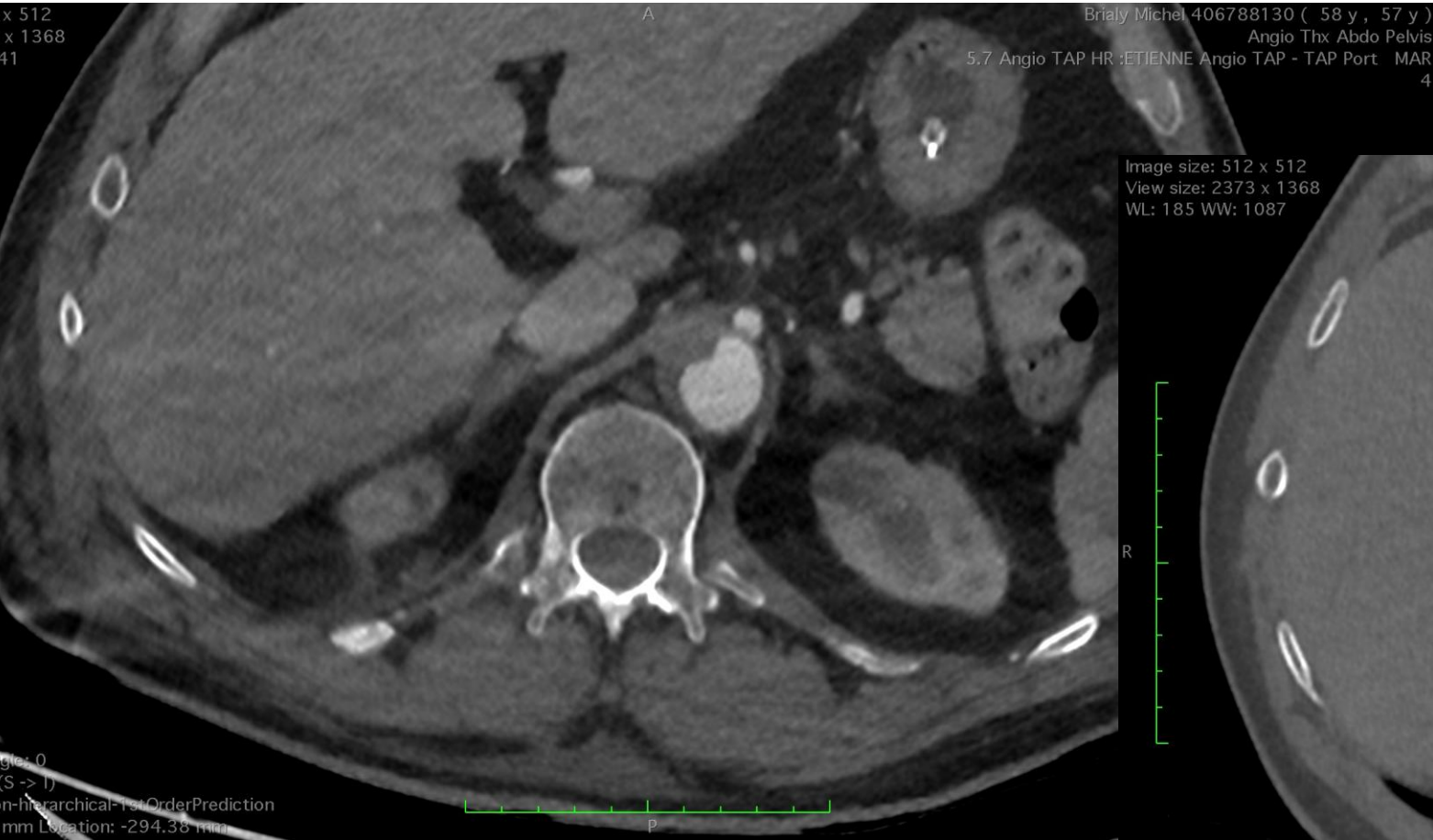28/05/2025,

Made

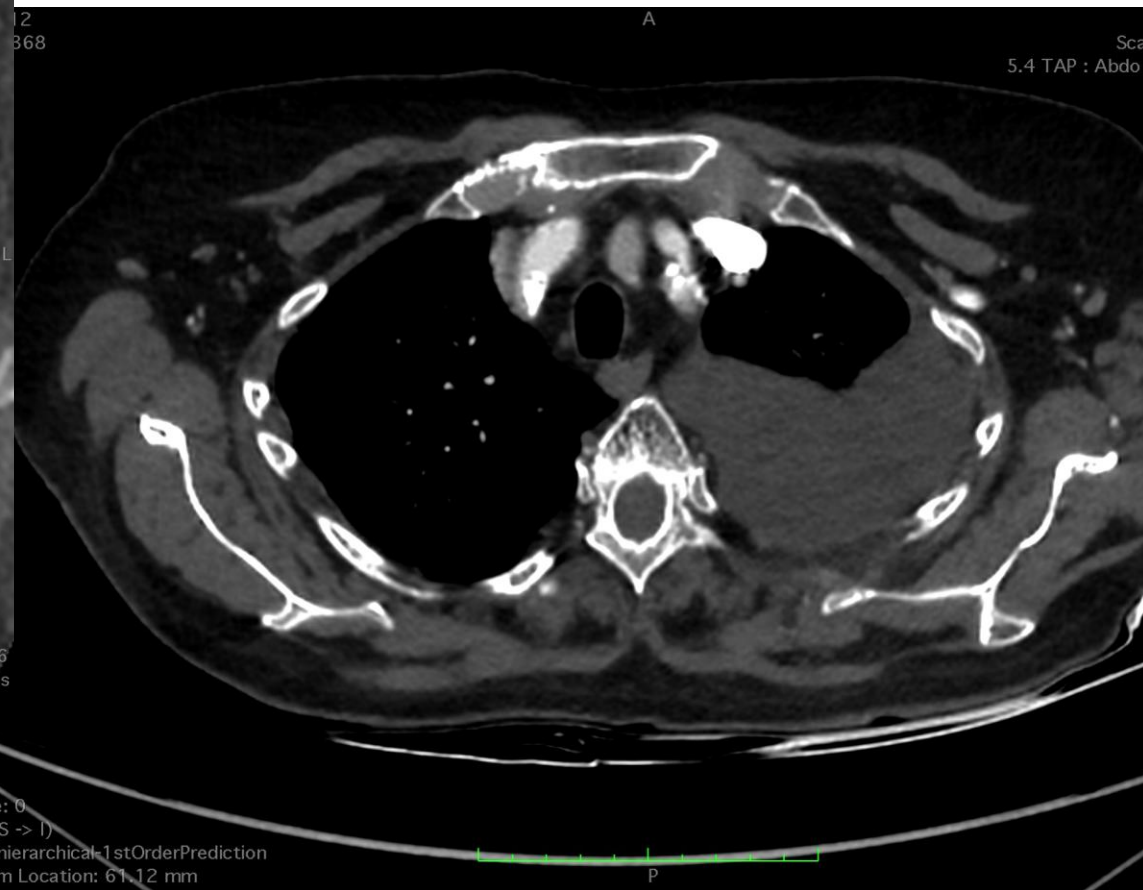
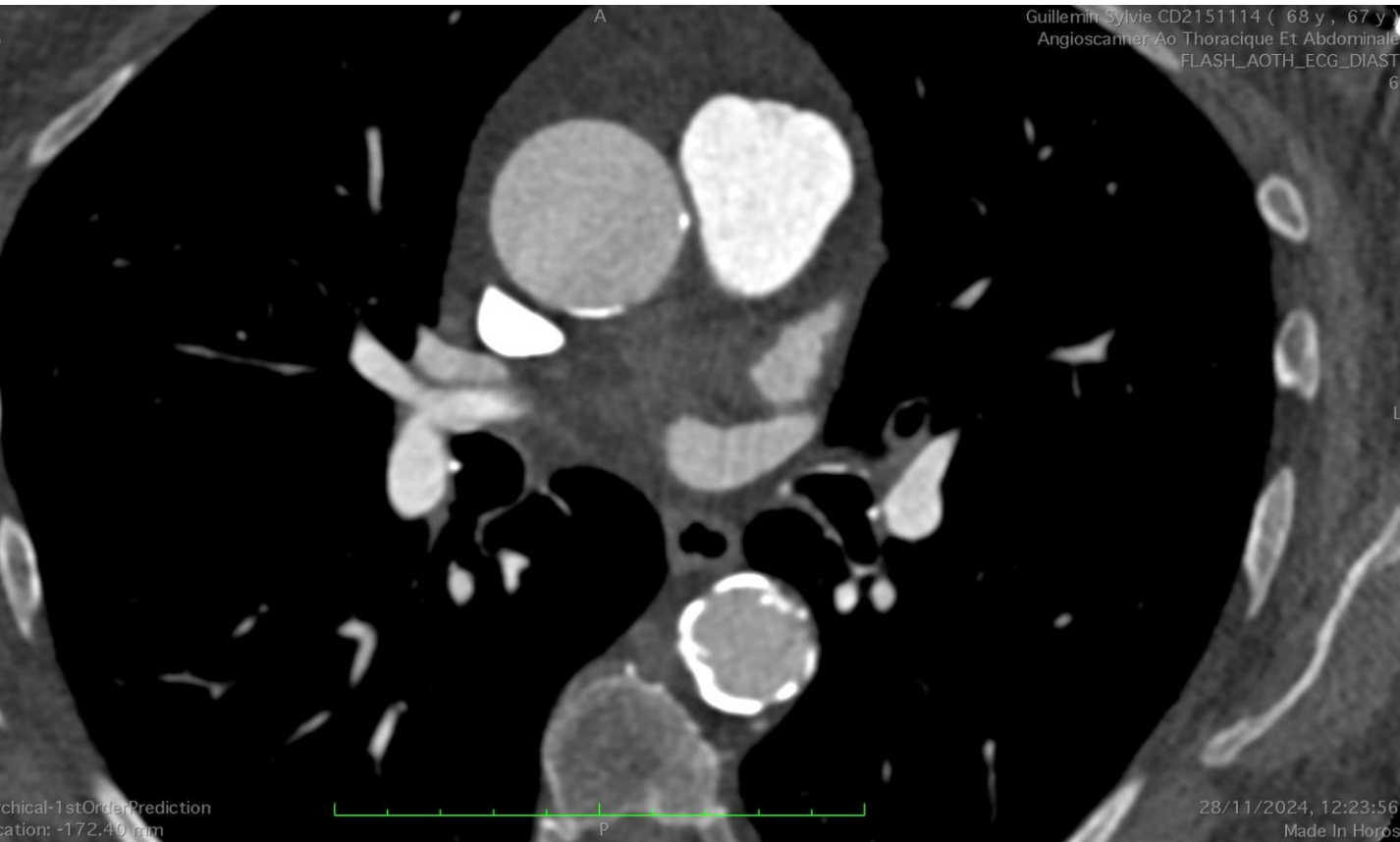83 ans, AAA 40 mm / Ocl AIE Bila + Ocl AFC Bila



58 ans/ Transfert Post PABF / Sténose AO Prox



65 ans /Ste AO Tho & Abd





CONCLUSIONS



Bonjour Docteur,

Aujourd'hui je fête les 3 ans du pontage aorto bi fémoral que vous avez pratiqué avec brio le 23 mars 2023, et je souhaite vous associer à cet anniversaire.

Je suis en pleine forme et marche chaque jour avec plaisir, sans oublier à quel point c'était très compliqué avant votre intervention, et je vous voulais vous en remercier.

J'espère que tout va bien pour vous et vous souhaite une excellente journée.

