



civ

WORLD

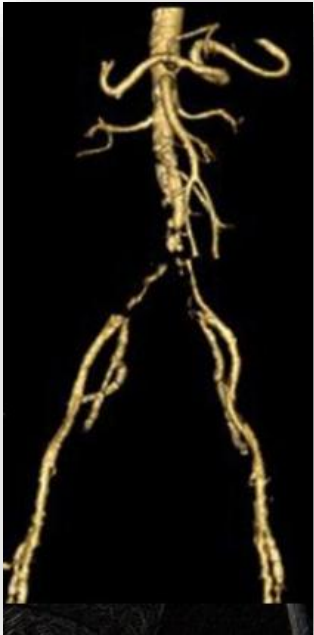CHALLENGES & INNOVATIONS IN VASCULAR WORLD

**31 MARS
1^{ER} AVRIL**

2026

MÉRIDIDIEN ÉTOILE

PARIS



**A-T-ON Désormais des
Données à long terme sur
la technique CERAB,
et quand faut-il l'éviter ?**

Conflits et liens d'intérêts



- Je n'ai aucun conflit d'intérêt potentiel à déclarer**

- J'ai, ou j'ai eu au cours des deux dernières années, une affiliation, des intérêts financiers ou des liens d'intérêts de tout ordre avec les firmes suivantes, ou j'ai reçu des compensations financières ou des honoraires, des bourses de subvention ou de recherche émanant des companies suivantes :**

HISTORIQUE

Case Reports **Radiologie**. 1987 Dec;27(12):160-3.

[Intraluminal Palmaz stent implantation. The first clinical case report on a balloon-expanded vascular prosthesis]

[Article in German]
J C Palmaz ¹, G M Richter, G Nöldge, G W Kauffmann, W Wenz

Affiliations + expand
PMID: 2964053

Abstract

A 74-year-old patient suffering from severe iliac artery stenosis and claudication was chosen to be the first candidate in the world to receive the Palmaz stent, a balloon-expandable intraluminal stent. This procedure was done in the Department of Radiology, University of Freiburg, FRG. The intervention and postprocedural course were uneventful. His walking distance improved from less than 100 m to unlimited walking capacity. The intra-arterial pressure gradient and ankle-arm pressure ratio also returned to normal.

Clinical Trial **Radiologie**. 1988 Sep;168(3):27-31. doi: 10.1148/radiology.168.3.2970098.

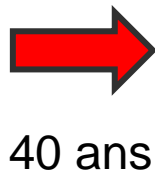Intraluminal stents in atherosclerotic iliac artery stenosis: preliminary report of a multicenter study

J C Palmaz ¹, G M Richter, G Noeldge, R A Schatz, P D Robison, G A Gardiner Jr, G J Becker, G K McLean, D F Denny Jr, J Lammer, et al.

Affiliations + expand
PMID: 2970098 DOI: 10.1148/radiology.168.3.2970098

Abstract

Fifteen patients with symptomatic iliac artery stenosis were treated with intraluminal placement of balloon-expandable stents. Before treatment, 14 patients had intermittent claudication, and one had a limb at risk for amputation. One patient had diabetes mellitus, nine had hypertension, and all were long-term smokers. Two patients had surgical placement of the stent; in one patient this was part of a combined revascularization procedure. All other stents were placed percutaneously. The transstenotic gradient after injection of vasodilating drugs distal to the lesion decreased from a mean of 32.3 mm Hg +/- 16.7 to 3.1 mm Hg +/- 4.2 after stent placement. Ankle-arm Doppler systolic pressure index increased from a mean of 0.68 +/- 0.22 to 0.96 +/- 0.24 after the procedure. The treatment eliminated intermittent claudication in 14 patients and increased exercise tolerance to 500 m in the patient with a limb at risk for amputation before the procedure. The improved condition persisted in all patients during the follow-up of 6-12 months. Stent placement may be a valuable adjunct in the management of iliac artery disease.



CLINICAL PRACTICE GUIDELINE DOCUMENT

Editor's Choice – European Society for Vascular Surgery (ESVS) 2024 Clinical Practice Guidelines on the Management of Asymptomatic Lower Limb Peripheral Arterial Disease and Intermittent Claudication

Joakim Nordanstig ^{1,2}, Christian-Alexander Behrendt ³, Iris Baumgartner ⁴, Jill Belch ⁵, Maria Bäck ⁶, Robert Fitzridge ⁷, Robert Hinchliffe ⁸, Anne Lejay ⁹, Joseph L. Mills ⁹, Ulrich Rother ⁹, Birgitta Sigvant ⁹, Konstantinos Spanos ⁹, Zoltán Szeberin ⁹, Willemien van de Water ⁹

ESVS Guidelines Committee ⁹, George A. Antoniou, Martin Björck, Frederico Bastos Gonçalves, Raphael Coscas, Nuno V. Dias, Isabelle Van Herzele, Sandro Lepidi, Barend M.E. Mees, Timothy A. Resch, Jean-Baptiste Ricco, Santi Trimarchi, Christopher P. Twine, Riikka Tulamo, Anders Wanhainen

Document Reviewers ⁵, Jonathan R. Boyle, Marianne Brodmann, Alan Dardik, Florian Dick, Yann Goëffic, Andrew Holden, Stavros K. Kakkos, Phillippe Kolh, Mary M. McDermott

Stenting primaire pour les occlusions iliaques

Recommendation 55			
For patients with disabling intermittent claudication undergoing revascularisation, primary bare metal stenting is recommended over primary balloon angioplasty for iliac artery occlusions due to the lower risk of distal embolisation.			
Class	Level	References	ToE
I	B	Koeckerling <i>et al.</i> (2023) ⁵³⁰ Klein <i>et al.</i> (2006) ⁵³⁰ Goode <i>et al.</i> (2013) ⁵³¹ Jongsma <i>et al.</i> (2020) ⁵³²	

Stenting couvert pour les TASC C/D (meilleure perméabilité)

Recommendation 57			
For patients with disabling intermittent claudication undergoing revascularisation who have Trans-Atlantic Inter-Society Consensus Document II C/D iliac lesions, covered stent placement may be considered over bare metal stents due to higher patency rates.			
Class	Level	References	ToE
IIb	B	Koeckerling <i>et al.</i> (2023) ⁵³⁴ Mwipatayi <i>et al.</i> (2016) ⁵³⁴ Bekken <i>et al.</i> (2023) ⁵³⁵	

Stenting nitinol vs expansible sur ballon (moins de resténose et TLR)

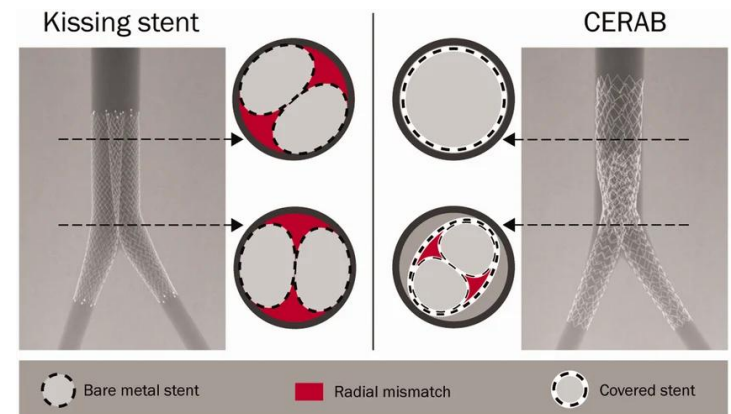

Recommendation 56			
For patients with disabling intermittent claudication undergoing revascularisation who need stent placement for iliac artery lesions, the application of self expanding bare metal stents rather than balloon expandable stents may be considered due to the lower risk of re-stenosis and target lesion revascularisation compared with balloon expandable stents.			
Class	Level	References	ToE
IIb	B	Koeckerling <i>et al.</i> (2023) ⁵³ Krankenberg <i>et al.</i> (2017) ⁵³³	

Faible risque : chirurgie ouverte possible pour TASC C/D

Recommendation 58			
For patients with disabling intermittent claudication undergoing revascularisation who are considered as low risk with long life expectancy, open surgery may be considered for Trans-Atlantic Inter-Society Consensus Document II C/D lesions that include the iliac arteries as well as the aorta up to the renal arteries, due to favourable primary and secondary patency rates compared with endovascular approaches.			
Class	Level	References	ToE
IIb	B	Salem <i>et al.</i> (2021) ⁵³⁶ Premaratne <i>et al.</i> (2020) ⁵³⁷ Indes <i>et al.</i> (2013) ⁵³⁸ Starodubtsev <i>et al.</i> (2022) ⁵³⁹	

HISTORIQUE

- 2009 : Première description (Goverde)
 - 2015 : Première série = COBRA
 - 130 patients
 - TASC D : 89 %
- Succès technique : 97%
- 12 Mois: PP 86.2%, SP 97.0%
- 36 Mois: PP 82.1%, SP 97.0%
-
- But : reconstruire la bifurcation de façon anatomique et physiologique (vs kissing stents)



HISTORIQUE

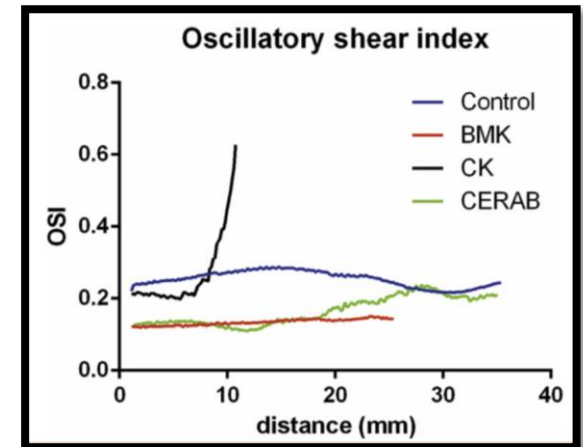
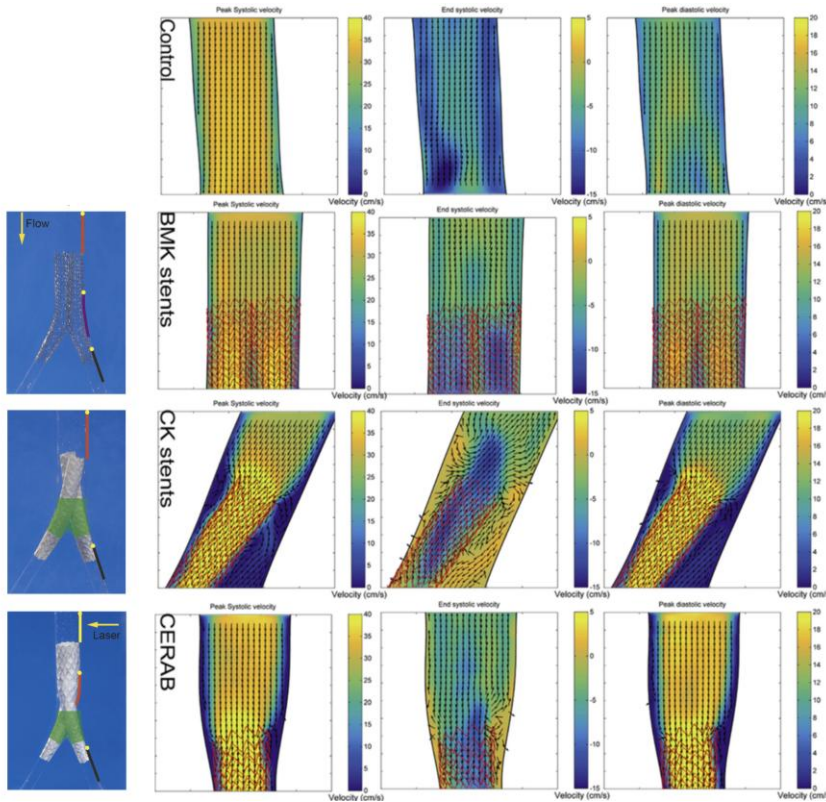
- Avantage hémodynamique démontré:
 - moins de recirculation
 - meilleure contrainte de cisaillement pariétale (WSS)
 - et indice de cisaillement oscillatoire (OSI)

HEALTHY SUBJECT

KISSING With BMSs

KISSING With Covered stents

CERAB



TECHNIQUE CERAB

Covered
Endovascular
Reconstruction
Aortic
Bifurcation

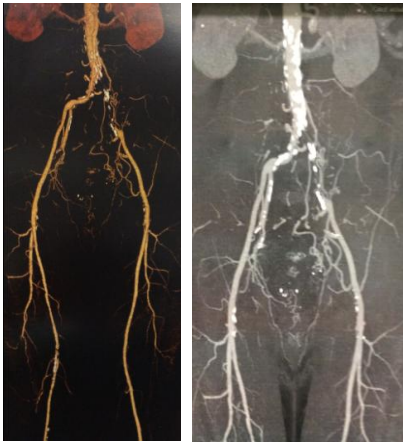
- **Indications initiales**

- Atteinte aortique extensive TASC C/D
 - Aorte « coral reef » ou calcifications pariétales sévères
 - Quantité importante de thrombus pariétal
- Patient à haut risque chirurgical
 - Claudication invalidante ou ICC
- Extension de la lésion > 20 mm par rapport à la bifurcation
 - ⚠ Bifurcation aortique étroite (< 8 mm)
- Schéma classique (Stent aortic couvert flaré + 2 stents iliaques couverts)
 - Matériel : Advanta V12 / BeGraft / iCast / iCover

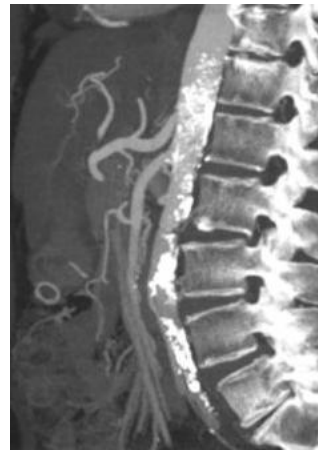
TECHNIQUE CERAB

Analyse pré-opératoire précise : ⚠ Sizing

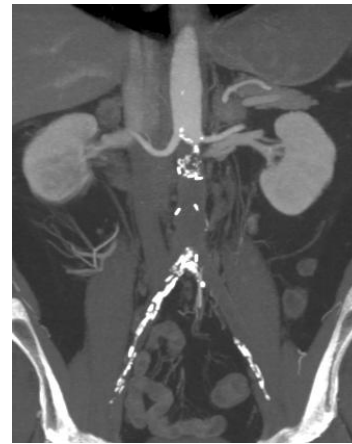- Aorte



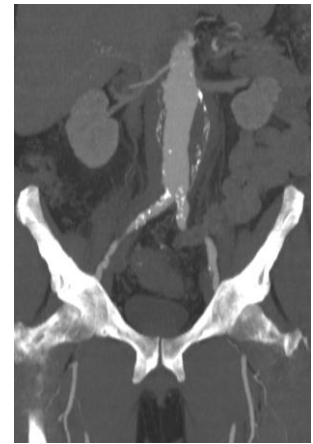Etendue des lésions



Calcifications



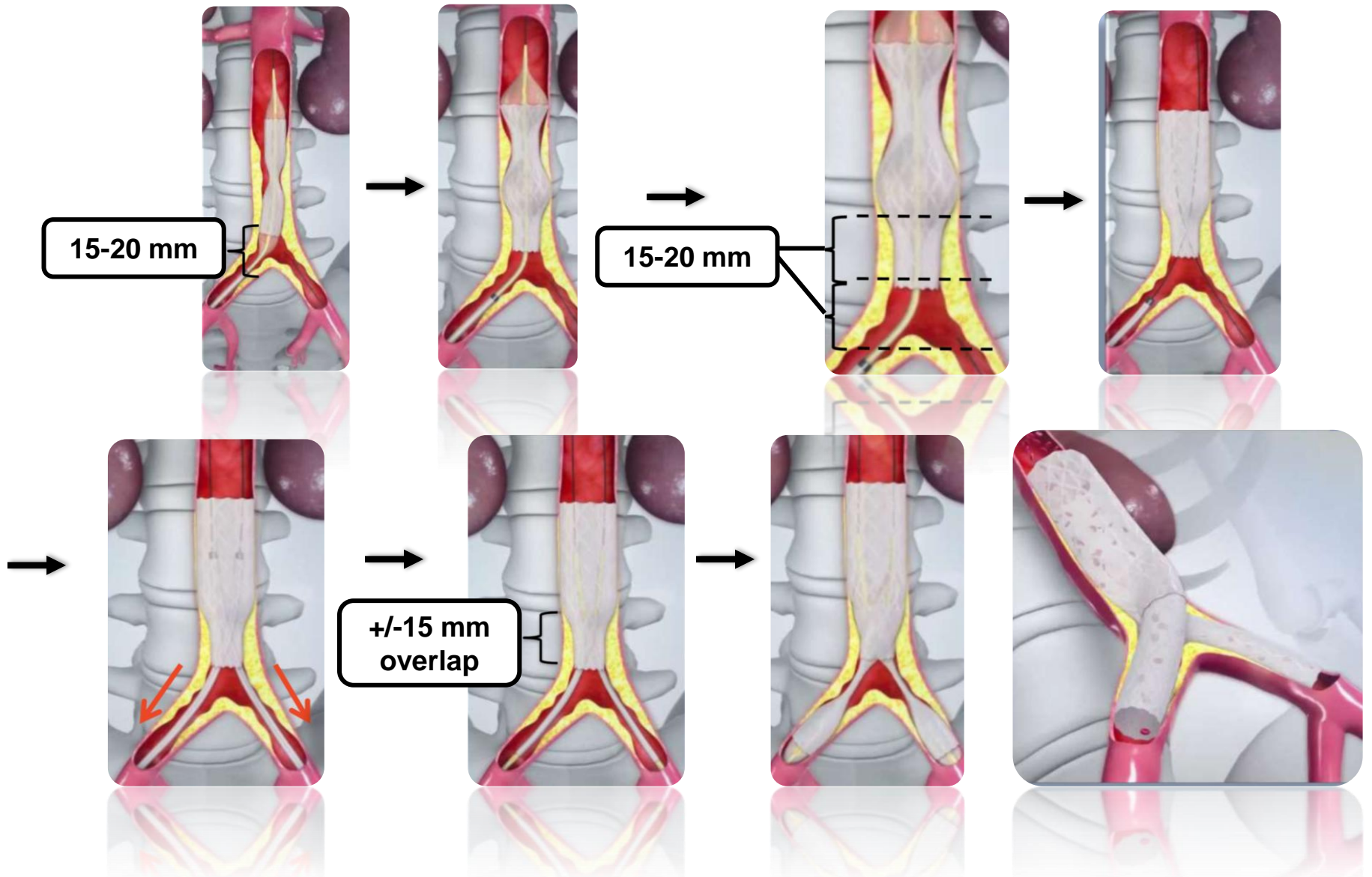
Σ Leriche Global



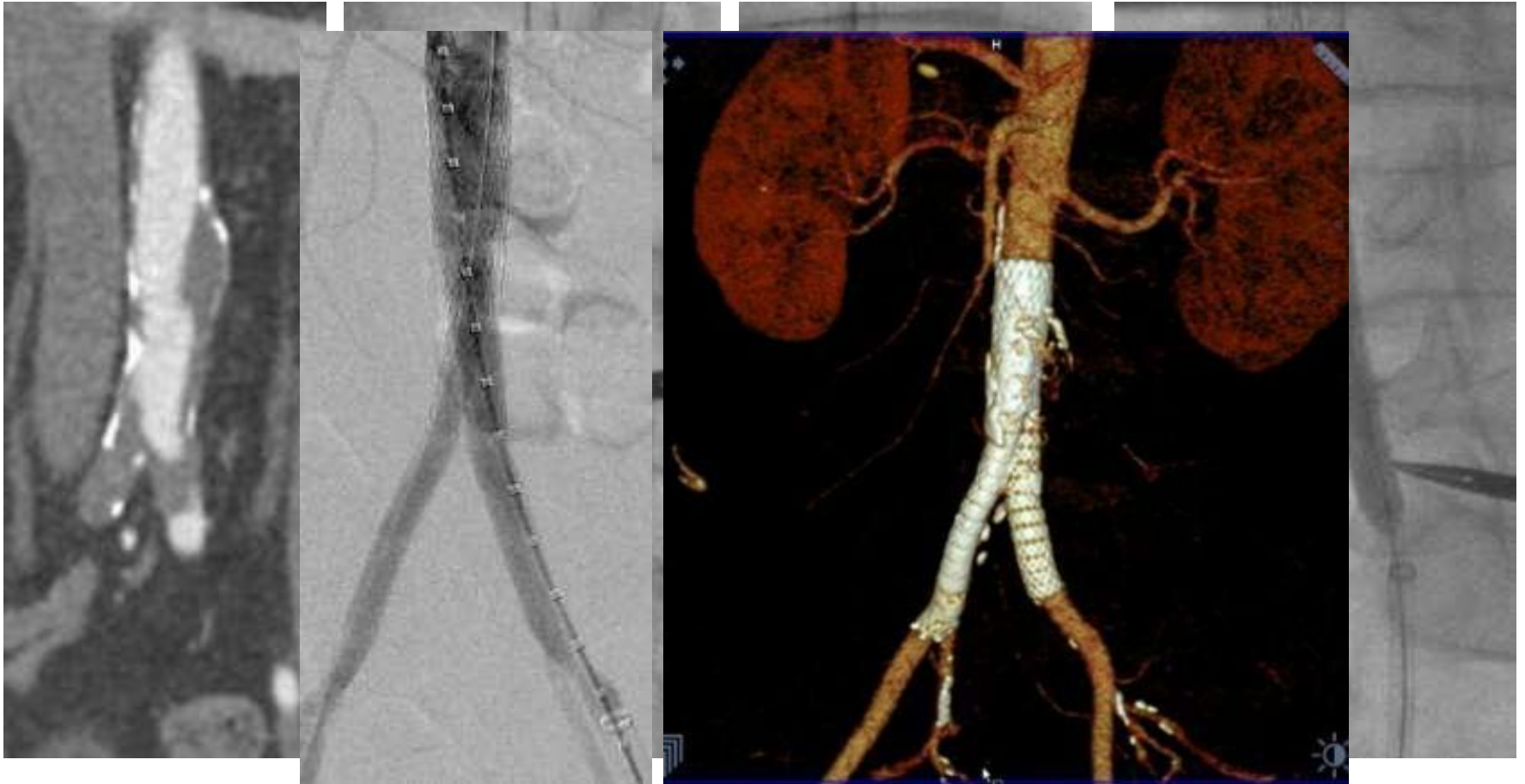AAA associé avec thrombus

- Lit d'aval : Trépied fémoral et A. iliaque externe

TECHNIQUE CERAB

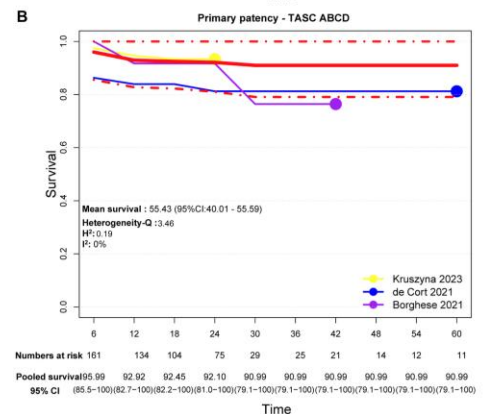
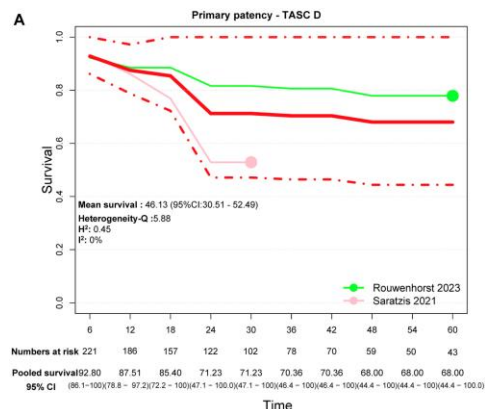
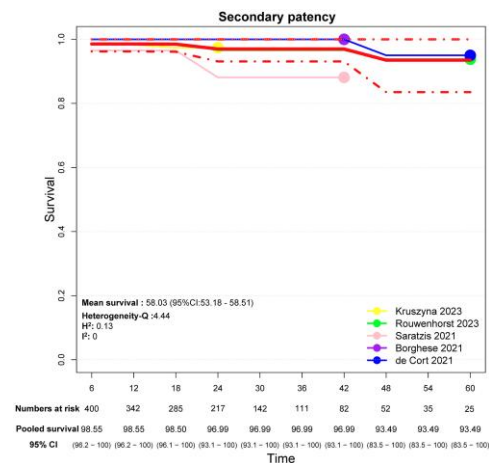
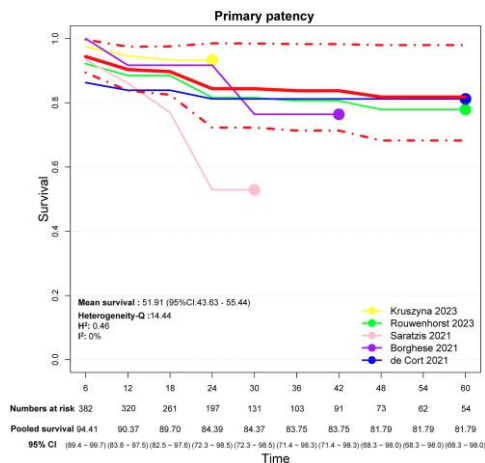


TECHNIQUE CERAB EN PRATIQUE



Données court/moyen terme

- 11 séries, 579 patients
- 89 % TASC C/D
- Succès Technique : 96 %
- Mortalité 30j : 2 %
- PP:
 - 94 % (1 an)
 - 84 % (2 ans)
 - **84 % (3 ans)**
- PS:
 - **97 % à 3 ans**
 - réinterventions endo quasi toujours suffisantes
- Conclusion: « sûr & efficace mais suivi étroit obligatoire »



Données à 5 ans

- 160 patients – Mono centrique

à 5 ans	Global	Cas primaires (pas d'ATCD de chir AI)
PP	78 %	85 %
PP assistée	88 %	94 %
PS	95 %	97 %
Absence de CD-TLR	84 %	—

- Amélioration Rutherford 98 %
- Amputation 0 %
- **Facteur n°1 de perte de perméabilité :**
 - ATCD intervention aorto-iliaque (OR 5,36 ; p=0,020)

Données à 5 ans

- **85 patients - UK multicentrique**
- Suivi médian : 58 mois
- Absence de CD-TLR :
 - 89 % (1 an)
 - **83 % (3 et 5 ans)**
- Absence d'amputation majeure:
 - **98 % à 5 ans**
- Survie globale :
 - 80 % à 5 ans
- **Facteur de risque majeur** : accès iliaque sous-intimal
 - HR 4,33 (p=0,017) en univarié
 - HR 5,88 (p=0.047) en multivarié
 - reste significatif après ajustement données patient et anatomiques

Données 10 ans – Peter Goverde (LINC 2025)

- COBRA : Cohorte historique des **premiers patients** traités par CERAB
- Population à haut risque : beaucoup de diabétiques, comorbidités CV, interventions périphériques/cardiaques antérieures.
- PP :
 - 77% à 5 ans
 - 67% à 10 ans
- PP Assistée :
 - 88% à 5 ans
 - 78% à 10 ans
- PS:
 - 95% à 5 ans
 - 82% à 10 ans
- Absence de CD-TLR:
 - 75% à 10 ans
 - réinterventions endo quasi toujours suffisantes
- Meilleurs résultats chez les patients sans intervention ni stent préalable (cas primaires).
- Conclusion : « la technique CERAB reste une option très encourageante par rapport à la chirurgie ouverte pour l'AIOD extensive. »

- Evolution :
 - Design initial en 3 stents
 - autant de stents que nécessaire (surtout en distalité) pour aller de zone saine à zone saine
 - Patients plus jeunes

Données 5 ans HERAB

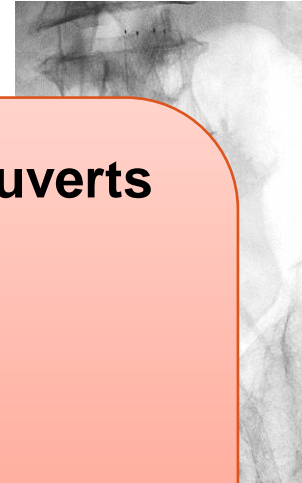- 92 patients
- TASC D : 97 %
- claudication inter
- Succès techniq
- Mortalité à 30 j
- PP : 69 %
- PP assistée : 8
- PS : 90 %
- Absence CD-T
- Sauvetage de

Avantages des stents couverts = Barrière mécanique à :

- ISR
- Embolisation
- Risque de rupture

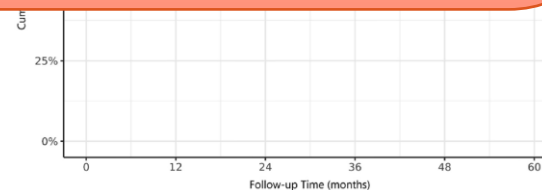
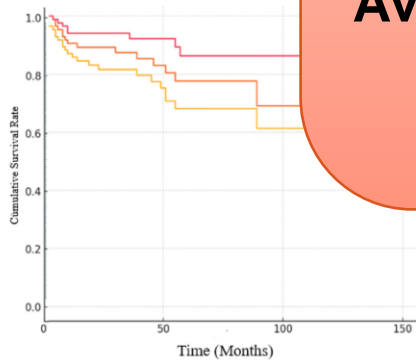
Avantages des stents nus :

- Taille d'intro (Fr) plus faible
- Préserver les collatérales



Nitinol

Couvert
expansible
sur ballon

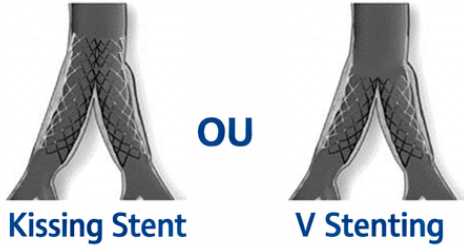


Follow up duration	Primary Patency	Assisted Primary Patency	Secondary Patency
1 year	88,2 %	91,7 %	96,5 %
2 years	82,9 %	90,6 %	96,5 %
5 years	68,8 %	80,7 %	89,5 %

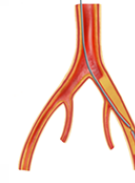No. at Risk	0	12	24	36	48	60
	86	81	63	51	40	29

CERAB : QUAND FAUT-IL L'ÉVITER ?

Lésions < 2 cm Bifurcation

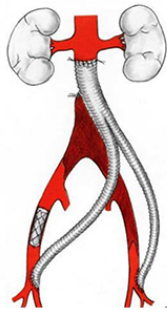


Accès sous-intimal inévitable

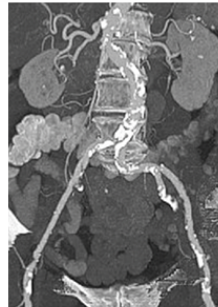

Risque de réintervention ×4-5

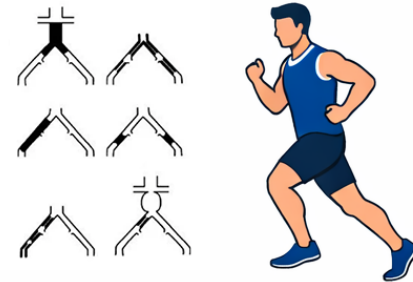
Intervention aorto-iliaque préalable



Calcifications très sévères



Longue lésion TASC D

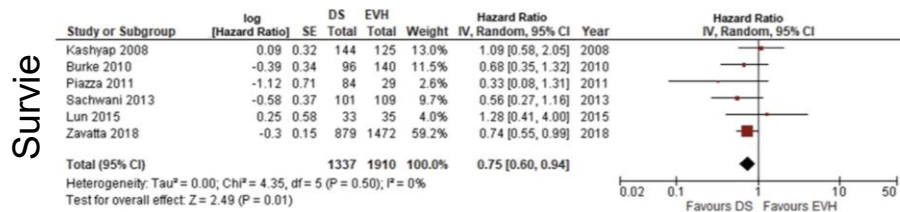
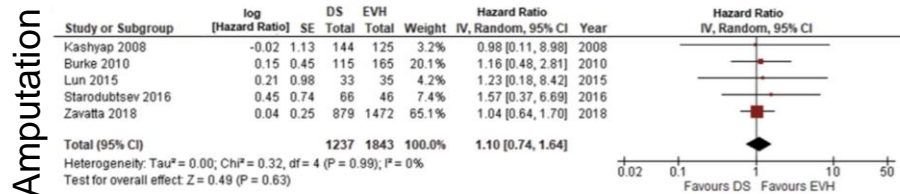
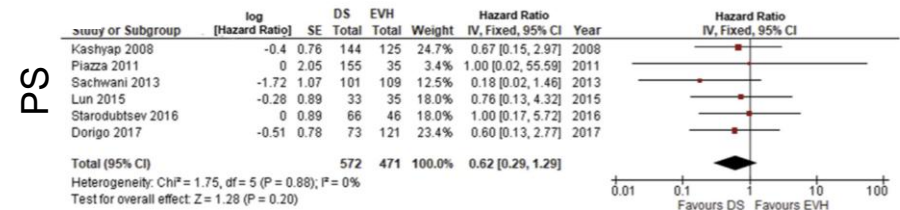
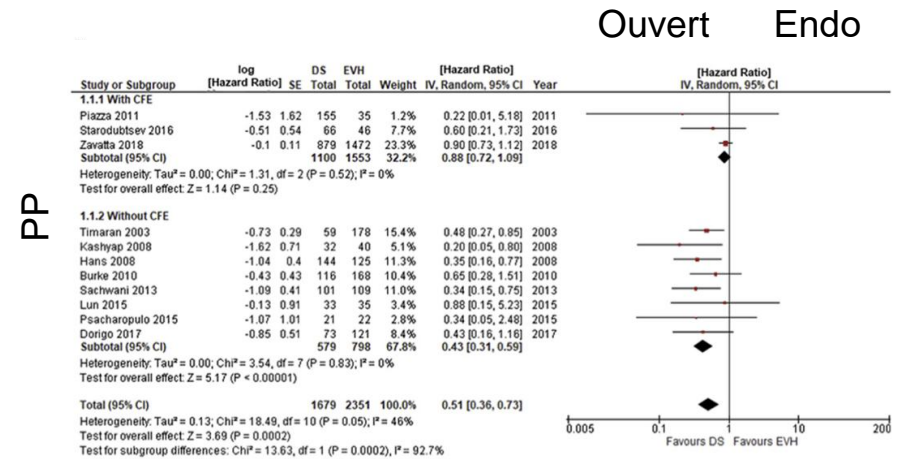
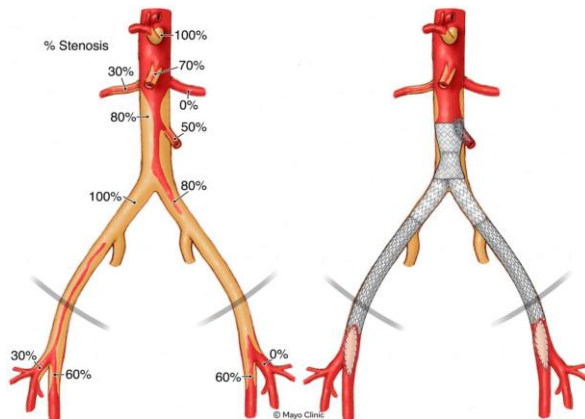


Patient jeune / fit

→ discuter chirurgie ouverte

Comparaison Chirurgie ouverte

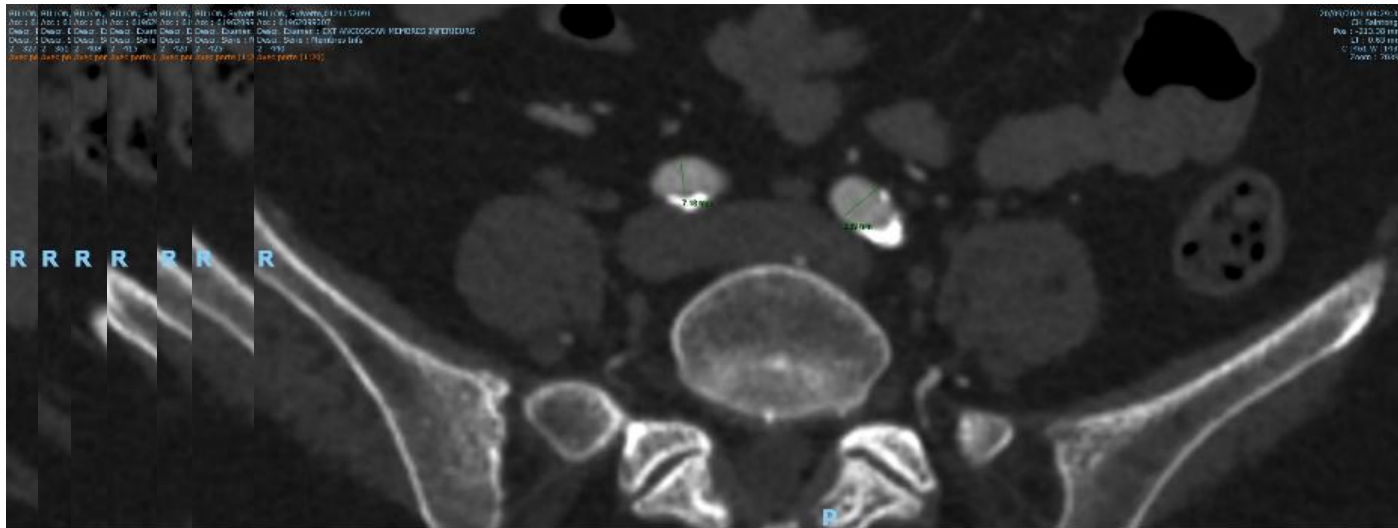
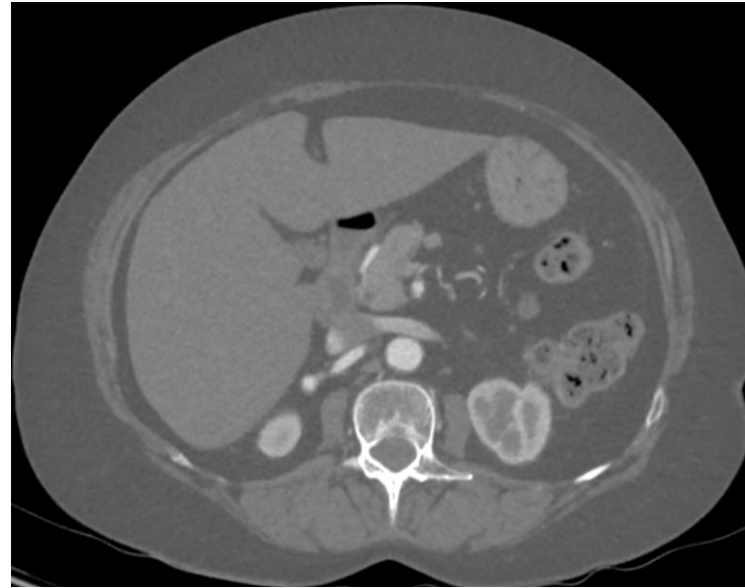
- PP : meilleure en chirurgie
 - HR 0,51
 - mais patients plus jeunes
- Sauvetage de membre identique
- Mortalité/morbidité + hospitalisation significativement plus faibles en CERAB
- CERAB + TE fémorale = résultats proches de la chirurgie



Ouvert Endo

CAS CLINIQUE

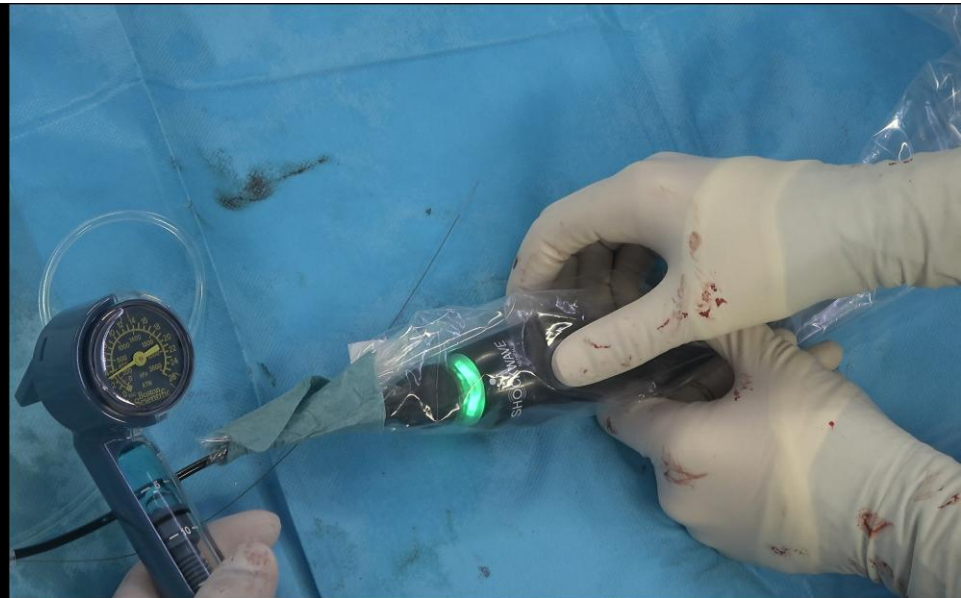

- Femme de 60 ans
- RC 4
- Obèse
- Pathologie occlusive aorto-iliaque calcifiée



CAS CLINIQUE

Préparation de vaisseau par Shockwave 7X60

alternance avec ballon simple en kissing pour traiter chaque côté: 150 cycles/côté



CONCLUSION

Avantages CERAB :

- Vs chirurgie ouverte Morbidité faible – Hospitalisation courte
- Perméabilité initiale excellente
- Hémodynamique supérieure vs kissing stent
- **OUI, nous avons maintenant des données jusqu'à 10 ans**
 - FAIRE : cas primaires, accès endoluminal, TASC C/D avec comorbidités
 - NE PAS FAIRE (ou prudemment) : intervention préalable, accès sous-intimal
- **Limites :**
 - Registres uniquement pas de données solides comparatives
 - Suivi prolongé indispensable, réintervention endo souvent suffisante
- **Perspectives :**
 - RCT CERAB vs chirurgie
 - RCT CERAB vs HERAB / Nitinol iliaque



MERCI DE VOTRE ATTENTION



